Subcutane traumatische Rupturen des Duodenums

Inaugural-Dissertation

zur Erlangung der Doktorwürde bei der medizinischen Fakultät der Albert-Ludwigs-Universität zu Freiburg i. B.

Von

Werner Lipschitz

Approb. Arzt aus Berlin

Druck: Buchdruckerei Michel, Berlin NW 7, Marienstr. 11

Referent: Prof. Dr. Seeliger

Dekan: Prof. Dr. Löhlein

R. UNIV.
BIBLIOTHEEK
LEIDEN

Wenn der Arzt einen schwer verletzten Patienten zu sehen bekommt, der äußerlich keine Spuren davon trägt, bei dem also eine subcutane Verletzung besteht, erhebt sich naturgemäß die Frage: Welches oder welche inneren Organe sind betroffen? Handelt es sich um eine Brustverletzung, so wird die Antwort nicht allzu schwer sein; ist es eine Bauchverletzung, sind die verschiedensten Möglichkeiten zu erwägen. Noch komplizierter liegt der Fall, wenn die Verletzung sicher nicht an der Einwirkungsstelle der Gewalt entstanden ist. Es wird sich bei einer Bauchverletzung am häufigsten um eins der parenchymatösen Organe handeln, vor allem die Leber oder auch die Niere, seltener um den Intestinaltraktus. Deuten die Symptome — von denen noch zu sprechen sein wird — auf diesen, ist die schwere Entscheidung zu treffen, welcher Teil des Magen-Darmkanals ist betroffen: Magen, Dünndarm oder Colon? Ist man zur Diagnose gekommen und operiert man, so wird man in den meisten Fällen die verletzte Stelle finden. Häufig aber hat man sie auch nicht gefunden, und oft darum, weil man sich nicht immer darüber klar war, daß ein Teil des Darms nicht frei in der Bauchhöhle erreichbar ist, nämlich das Duodenum, oder besser ein Teil des Duodenums. Diese Verletzungen sind nicht so selten, wie es scheinen mag, es ist daher gerechtfertigt, jeden neuen Fall bekanntzugeben. Drei Fälle sind in den letzten 12 Jahren in der Freiburger Chirurgischen Universitätsklinik behandelt worden, zwei davon hatte ich Gelegenheit zu sehen. Durch die gütige Ueberlassung des Materials durch Herrn Professor Seeliger bin ich in der Lage, an Hand dieser 3 Fälle und unter Benutzung der bisherigen Literatur das Wesentliche über die Diagnose, Prognose und Therapie der subcutanen traumatischen Duodenalrupturen zusammenzufassen. Es soll hier nur vom Duodenum an sich die Rede sein, nicht vom Pylorus, nicht von der Flexura duodenojejunalis, da hierfür schon etwas andere Verhältnisse gelten, wie noch darzulegen sein wird.

Es kommt an auf die Kenntnis folgender Punkte:
Wie entsteht eine solche Verletzung?
Wie sieht sie anatomisch aus?
Wodurch äußert sie sich klinisch?
Welche Hilfsmittel existieren sonst zur Diagnosenstellung?

Ist man so zur Diagnose gekommen, fragt es sich:
Wie ist die Prognose? und
Ist diese durch die Therapie wesentlich zu beeinflussen?

Die Ursachen der subcutanen Duodenalverletzungen sind erstaunlich mannigfaltig. Einmal ist das einwirkende Objekt in Bewegung und trifft den stehenden, sitzenden oder liegenden Menschen, einmal fällt oder rennt der Mensch auf den verletzenden Gegenstand, einmal sind beide in Bewegung und geraten gegeneinander. Am häufigsten ist die erste Gruppe, und hier wieder sind es meist Hufschläge. 122 Fälle sollen im Folgenden berücksichtigt werden, über 90 liegen genauere Angaben vor. 19 Mal war es ein Hufschlag, dazu in einem der unsrigen Fälle. Als nächsthäufige Ursache — 12 Mal — findet sich das Ueberfahrenwerden. In einem dieser Fälle (Steinthal) ging sogar das Vorder- und Hinterrad eines Wagens über den Menschen hinweg, in einem anderen Falle (Chieri) eine Lokomotive. An andern Ursachen finden sich 9 Mal Quetschungen zwischen zwei Wagen, Puffern oder anderen Gegenständen, 5 Mal ein Deichselschlag, 3 Mal ein Stoß mit einer Heugabel, Stange und ähnlichem, 4 Mal sind Gegenstände auf den Körper gefallen (Ziegelstein, Balken, Mörteltruhe, Eisenrad) und 2 Mal war ein Fußtritt die Ursache.

Bei der zweiten Gruppe findet sich am häufigsten — 10 Mal — Fall auf eine Kante (Balustrade, Stuhlkante etc.), einmal, auch in einem unserer Fälle, Sturz auf einen spitzen Gegenstand; in unserem dritten Falle und im Falle von Thelemann Sturz auf den flachen Erdboden, bei Viti sogar ein Sturz rückwärts auf die Erde. In 3 Fällen ist nicht näher beschrieben, worauf der Betreffende gefallen ist. Nicht selten auch kommt die Verletzung zustande, wenn ein Mensch in etwas hineinrennt, sei es zu Fuß, per Rad oder beim Rodeln, oder wenn er gegen etwas gestoßen wird.

Von der dritten Gruppe sind nur 3 Fälle beschrieben, einmal stürzt der Betreffende gegen das Trittbrett einer fahrenden Bahn (Voswinckel), einmal stürzt ein Kind aus dem zweiten Stock auf einen vorübergehenden Mann

(Zink), einer erhält beim Laufen einen Fußtritt (Rudofsky).

Ob es sich bei der Verletzung — ein weiterer aetiologisch bedeutsamer Punkt — um circumscripte oder breite Einwirkung handelt, erhellt meist ohne weiteres aus der Art des Gegenstands und braucht nicht näher aufgezählt zu werden.

Der verletzende Gegenstand ist also denkbar verschieden, er läßt daher nicht ohne weiteres Rückschlüsse zu, weder auf den Sitz noch auf die Art der Verletzung.

Wichtiger, wenn auch, wie sich gezeigt hat, keineswegs untrüglich, ist die Stelle der Gewalteinwirkung. Leider ist auch bei den sonst genauer beschriebenen Fällen häufig über diesen Punkt nichts mitgeteilt. Oft ist ferner nur von Bauchverletzung die Rede, ohne nähere Lokalisation. Zu erwarten wäre nun, daß bei den meisten Duodenalverletzungen das Epigastrium betroffen wird. Dies ist durchaus nicht der Fall. Nur 11 Mal ist der Oberbauch, die Magen- und die Lebergegend in der Literatur zu finden, dazu kommt einer unserer Fälle, bei dem eine Schürfwunde des rechten Oberbauchs nachzuweisen war. 6 Mal ist die Nabelgegend angegeben, auch in diesen Fällen erscheint eine Verletzung des Duodenums noch ohne weiteres verständlich. Merkwürdiger ist schon der Zusammenhang mit Verletzungen des Unterbauchs, die sich 7 Mal und bei einem unserer Fälle finden. Bei Monnier ist sogar die linke Bauchseite angegeben. In 2 Fällen ist noch der Thorax mitbetroffen, dem man eigentlich einen ausreichenden Schutz für das Duodenum zutrauen könnte. Auffallend ist auch ein Dambrin'scher Fall, bei dem die rechte Flanke betroffen wurde. Erstaunlich aber ist das Zustandekommen der Duodenalruptur besonders bei 2 Fällen: einmal in unserem dritten Fall, wo der Betreffende auf die Füße stürzte, dann in dem von Viti, der eine Rückenverletzung angibt. Es ist also keineswegs gestattet, bei auch noch so unwahrscheinlichen Verletzungsstellen eventuelle akute peritonitische Symptome etwa für unwesentlich zu halten und darüber hinwegzusehen.

Bisher haben wir also aus der Aetiologie noch keine sicheren Hinweise auf die Diagnose. Es sind jedoch noch verschiedene Punkte zu berücksichtigen, die, zusammengefaßt, uns weiterbringen werden. Zunächst die Richtung der Einwirkung. In den weitaus meisten Fällen findet sich darüber in der Literatur keine Angabe, wohl begreiflich, da ja im Moment des Unfalls niemand darauf achten wird. Doch ist in 9 Fällen mit großer Wahrscheinlichkeit anzunehmen, daß die Kraft in Richtung der Wirbelsäule wirkte und das Duo-

denum dort anpreßte. Dieser Punkt kann schon eher zur Klärung der Lage führen, denn selbst eine Unterleibsverletzung, bei der ein nach schräg oben gerichteter Stoß sicher ist, kann zwanglos zu einer Anquetschung auch epigastrischer Organe an die Wirbelsäule und damit zu Rupturen führen. In den meisten Fällen ist es ja ein Stoß, in unserem dritten Falle jedoch — Sturz auf die Füße — ist wohl mit Sicherheit ein Zug im Sinne des Trägheitsmoments anzunehmen, sodaß es keine Berstung oder Quetschung gab, sondern einen Riß im eigentlichen Sinne des Wortes. Auf diese Begriffe wird noch später einzugehen sein. Möglich wäre auch eine Zugwirkung bei Verletzungen des Unterbauchs, die durch Zug an den unteren Darmabschnitten zum Abriß des an der hinteren Bauchwand fixierten Duodenums führen könnten. Diese Möglichkeit wäre eventuell durch Versuche an Leichen oder Tieren nachweisbar; ob solche Versuche schon gemacht wurden, ist mir nicht bekannt.

Einen gewissen Einfluß mag man auch der Geschwindigkeit der Einwirkung zuschreiben. Daß bei der überwältigenden Mehrzahl der Fälle eine schnelle Bewegung des verletzenden Agens bzw. des Verletzten selbst nachzuweisen ist, deutet schon darauf hin, daß dann eine Verletzung leicht zustande kommt, jedenfalls erheblich leichter als bei langsamer Einwirkung, von der sich nur 6 Fälle finden.

Nichts damit zu tun hat die Dauer der Einwirkung. Sie ist weniger für die Tatsache des Zustandekommens einer Verletzung als für deren anatomische Eigenart von Bedeutung. In 16 Fällen kann von verhältnismäßig langdauernder Einwirkung gesprochen werden, 5 Mal davon führte sie zu einer circulären Durchtrennung, d. h. in einem Drittel der Fälle. In allen übrigen Fällen handelte es sich um ganz kurzdauernde Verletzungen, und nur 4 Mal ist hier eine solche totale Durchtrennung zustande gekommen, d. h. in etwa $^1/_{25}$ der Fälle. Praktisch wird dieses Moment jedoch eine untergeordnete Rolle spielen.

Als letzter aetiologisch wichtiger Punkt ist die Kraft der Einwirkung anzuführen. Auch hier lassen sich nur ungenaue Daten geben. Man muß sich auf eine rohe Einteilung beschränken. Annähernd gleichmäßig kräftig dürften die Hufschläge ausgefallen sein. Haben sie nun auch die gleiche Wirkung gehabt? Aehnlichkeiten bestehen ohne Frage. In keinem der 20 Fälle kam es zu einer cirkulären, vollständigen Durchtrennung des Darms, in allen Fällen bestand jedoch eine vollständige, d. h. eine alle Darmschichten penetrierende Perforation. Mit einer Ausnahme (Hamann) sind alle ad

exitum gekommen. Die Lokalisation der Ruptur ist allerdings ganz verschieden. Es ergaben sich ebensoviele intra- wie retroperitoneale, ebensooft Vorder- wie Hinterwandsverletzungen, auch sind alle Teile des Duodenums gleichmäßig oft betroffen. — Gleiche Kraft ist ferner anzunehmen bei den Fällen von Watson-Cheyne und Gillette (Anrennen gegen einen Balken), doch sind hier keine Parallelen zu ziehen, da bei Gillette die Perforation in einem bestehenden Ulcus eintrat, ein Ereignis, über das noch zu sprechen sein wird. Die Verletzten zusammenzustellen, die zu Boden gestürzt sind — also auch annähernd gleiche Kraft — ist zwecklos, da sie auf ganz verschiedene Gegenstände fielen.

Für das Zustandekommen einer Verletzung ist nun nicht nur die Art der Gewalteinwirkung von Wichtigkeit, sondern auch die Art des betroffenen Objekts, also des menschlichen Individuums. Es fragt sich daher: Bestehen im menschlichen Körper abwehrende oder praedisponierende Momente, und welcher Art sind diese?

Zunächst der anatomische Bau des Duodenums. Die geringe Länge dieses Darmabschnitts gibt ohne weiteres die Erklärung für die absolute Seltenheit der Verletzung. Und doch ist sie häufiger im Verhältnis zu Darmverletzungen überhaupt, als die Länge des Duodenums im Verhältnis zur Länge des übrigen Darms. Warum? Ist nicht vielmehr bei der versteckten Lage des Duodenums das Gegenteil zu erwarten? — Die Erklärung geben folgende Punkte: Das Duodenum ist fast in seiner ganzen Ausdehnung direkt an der hinteren Bauchwand fixiert, es ist ihm also keine Möglichkeit zum Ausweichen gegeben, wie sie der ganze übrige Dünndarm hat, der durch sein Mesenterium große Bewegungsfreiheit besitzt. Ueberdies ist die hintere Bauchwand hier nichts anderes als die knöcherne Wirbelsäule, die allen von vorne kommenden Einwirkungen einen fast absolut starren Widerstand entgegensetzt, eine Ruptur also erheblich begünstigt, wenn nicht oft überhaupt erst ermöglicht. In allen Fällen einer direkten Verletzung des Bauchs ist dies wohl als eigentliche Ursache anzusehen, bei den indirekten, also Fall auf die Füße und dergl., ist der festen Verankerung die Schuld zuzuschreiben, die jede erhebliche Dehnung und jede Konzession an die Trägheitswirkung aufhebt. Pathologische Fixationen in Form von Hernien oder Verwachsungen sind beim Duodenum natürlich nicht anders zu bewerten als beim übrigen Darm, sie erleichtern das Zustandekommen einer Ruptur. — Der anatomische Aufbau der Darmwand selbst bietet hier keine Besonderheiten, die die Verlet-

zung aus dem Rahmen der sonstigen Darmverletzungen herausheben könnten. Nur eine pathologische Veränderung, die im übrigen Darm selten, hier jedoch häufig ist, kann äußerst wesentlich werden: das Ulcus. Wir finden in der Literatur vier Fälle, bei denen die Ruptur in einem Ulcus entstanden ist, und zwar beschrieben von Herapath, Gillette, Weeney, und Viti. Stets lag die Verletzung intraperitoneal. Jm ersten Falle müssen die Erscheinungen recht gering gewesen sein, denn der Patient hat noch nach dem Trauma gegessen und ist umhergegangen, bis nach 24 Stunden plötzlich der Exitus eintrat. Der Zweite starb noch am ersten Tage, bei dem Dritten ist die Zeit des Todes nicht erwähnt, der Vierte starb an Peritonitis nach 3 Tagen, hier soll es sich um ein in Vernarbung begriffenes Ulcus gehandelt haben. Gleichzeitige Verletzungen anderer Organe — sonst nicht selten — sind hier nicht geschehen, ein Hinweis darauf, daß sich eben die Gewalt allein an dem Ulcus als locus minoris resistentiae auswirken konnte. Es spricht durchaus nicht gegen diese Behauptung, wenn man manchmal Rupturen gefunden hat, die nicht in einem Ulcus entstanden, trotzdem evtl. mehrere Ulcera im Duodenum waren. Diese Ulcera waren stets akute peptische Erosionen, wie sie nach Nieden nicht selten erst im Anschluß an Darmverletzungen auftreten, also beim Entstehen der Ruptur noch nicht vorhanden sind.

Weiter dürfte von Bedeutung sein, ob, wie stark und womit das Duodenum im Augenblick des Traumas gefüllt war. Daß es stets weiche bis flüssige Massen sind, ergibt sich aus der Physiologie von Magen und Pylorus; über die Zusammensetzung dieses Breis, also der zuletzt genossenen Speisen, ist aber nirgends Näheres erwähnt; es ist auch gleichgültig für das Zustandekommen der Ruptur, von gewisser Bedeutung nur für den Verlauf bei Austritt durch die Perforation in die Bauchhöhle. Ob und wie stark das Duodenum gefüllt war, ist im einzelnen unmöglich festzustellen, hierauf kann evtl. ein Rückschluß gezogen werden, wenn man den Mechanismus der Zerreißung in Betracht zieht. Auch dies wird später noch auseinanderzusetzen sein.

Sicherlich kommt es auch darauf an, in welchem Zustand die Bauchdecken sich befinden. Ob sie dick, schlaff, gespannt etc. waren. Ob sie in Erwartung des Traumas im letzten Augenblick noch reflektorisch gespannt werden konnten, und damit die Kraft der Einwirkung verringerten, oder ob das Trauma völlig unvorhergesehen eintrat, also zur Abwehrspannung keine Zeit war. Ob ferner der Bauch meteoristisch gebläht war, ob er mit Ascites erfüllt war etc. Auf dies alles ist jedoch bisher nicht geachtet worden, so daß

noch keine Erfahrungen über die Bedeutung dieser Momente vorliegen. Nur aus dem Ablauf des Traumas läßt sich mit einiger Wahrscheinlichkeit auf eine evtl. vorhandene Abwehrspannung schließen. Wir finden hier überraschenderweise, daß trotz — sc. wahrscheinlicher — reflektorischer Spannung fast ebenso oft (31 Mal) eine Ruptur entstanden ist wie ohne Spannung (37 Fälle). Der Schutz der Bauchdecken ist also sehr problematisch; noch unwesentlicher dürfte die Frage nach der Kleidung sein, denn wohl in keinem Falle ist der Betroffene unbekleidet gewesen.

Einige Autoren haben auch versucht, Gesetzmäßigkeiten zu entdecken in bezug auf das betroffene Individuum als Ganzes. Man achtete vor allem auf Alter und Geschlecht. Welches Alter besonders betroffen ist, erhellt am klarsten aus folgendem Schema:

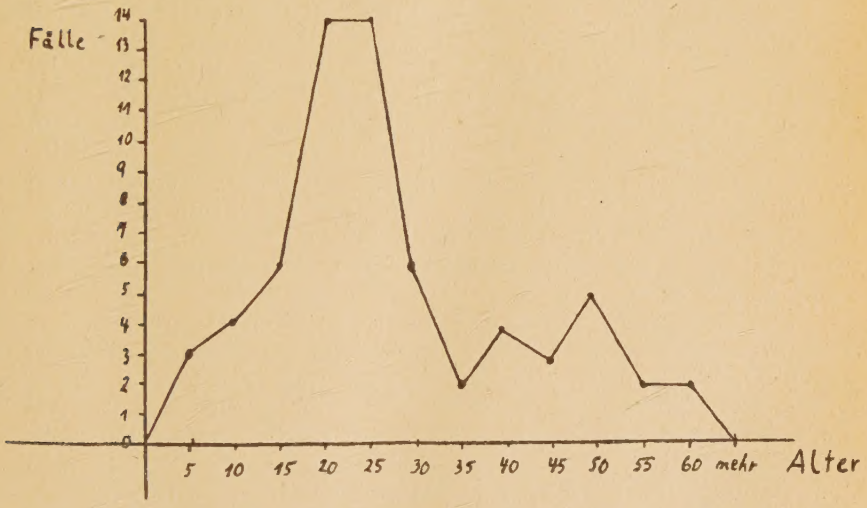

Es ergibt sich, daß bei weitem am stärksten das Alter von 15 — 25 Jahren betroffen ist, woraus lediglich folgt, daß man in den Jahren, in denen man am meisten derartigen Verletzungen ausgesetzt ist, diese auch erleidet.

Noch klarer zeigt sich dies bei der Frage nach dem Geschlecht: 61 Männer gegenüber 5 Frauen und 3 Kindern, deren Geschlecht nicht genannt ist.

Bisher haben wir gesehen, auf welche Weise im Leben eine Duodenalruptur entsteht. Wir kennen also die Ursache und die Wirkung; uns interessiert nun, warum solche Ursache diese Wirkung hat. Es ist durchaus nicht immer

der gleiche Prozeß, der ablaufen muß, um zur Ruptur zu führen. Sie kann entstehen durch Quetschung, durch Berstung und durch Dehnung, eine Einteilung, die schon von den ersten Autoren gegeben wird, die Darmrupturen beschrieben haben (Petry etc.). Welcher Hergang nun jedesmal stattgefunden hat, wird nur in den wenigsten Fällen feststellbar sein. Klarheit darüber gewann man erst durch Versuche mit Leichen und Tieren. Sauerbruch stellte fest, daß eine Perforation durch Quetschung entsteht bei circumscripter Einwirkung und minimaler Füllung des betreffenden Darmteils; daß es zu einer Berstung kommt bei folgenden Vorbedingungen: 1. starke Füllung; 2. Abschluß nach beiden Seiten, d. h. entweder Knickung an zwei Stellen, oder Knickung an einer und Verschluß durch Trauma an der anderen Stelle, oder schließlich durch doppelt einwirkende Gewalt, 3. Kontusion in der Gegend der Auftreibung. Zur Ruptur im wörtlichen Sinne, also zum Reißen durch Dehnung kommt es nach Bunge bei Einwirkung parallel zur Frontalebene oder auch winklig zur Frontalebene (gemeint ist wohl spitzwinklig), gleichgültig in welcher Richtung. Zu dieser letzten Gruppe gehört fraglos unser Fall mit dem Sturz auf die Füße. Ebenso wie zur Ruptur, also zum Riß, kann es auch zur Abschiebung einzelner Schichten kommen, wie im Falle von Meerwein. Eigentümlicherweise bleibt es sonst hierbei fast niemals bei einer Perforation, sondern es kommt zu einer vollständigen circulären Durchtrennung des Darms.

Die wenigsten Autoren versuchen den Hergang einer Ruptur zu erklären. Umso interessanter ist eine Arbeit neuesten Datums von Leibowicz. Er beschreibt einen Patienten, der mit einem Holzstück einen Schlag in die Lebergegend bekam. Die Gewalt wirkte schräg von rechts vorn nach nach links hinten. Leibowicz gibt nun folgende Erklärung: Das Duodenum wird gegen die Wirbelsäule gestoßen. Es folgt ein Contrecoup in entgegengesetzter Richtung, also zur vorderen Bauchwand hin. Die Entfernung ist recht groß, die Enden des Duodenums sind fixiert, es kommt also zu einem bogenförmigen Abschleudern der Konvexität, dabei zu einer Dehnung der Länge nach auf Kosten des Querdurchmessers, schließlich zum Platzen an der Konvexität in querer Richtung. — So gut dies vorstellbar wäre, so fraglich ist es doch, ob der Contrecoup imstande ist, den Peritonealüberzug der hinteren Bauchwand mit der Radix mesenterii so weit abzuheben, daß es überhaupt zu einem Abschleudern und zu einer Dehnung kommt. L. gibt jedoch noch eine andere Erklärung: Die beiden Enden der Darmschlinge werden an

die Wirbelsäule gedrückt. Die gasgefüllte Schlinge steht unter Spannung, durch die einwirkende Gewalt wird der Druck noch erhöht, es kommt zum Bersten an der Konvexität. Die Frage, warum gerade das Duodenum die Ruptur erleidet, beantwortet er mit 3 Gründen, von denen wir 2 schon im Vorhergehenden genannt haben: 1. Stelle der Einwirkung, 2. Die Fixierung des Duodenums macht ein Ausweichen beim Contrecoup unmöglich, 3. Die feste Unterlage. Als neuer Gesichtspunkt also die Rolle des Contrecoup. Die Frage: Berstung oder Reißen durch Zug bzw. Dehnung beantwortet er jedoch mit diesen Erklärungen nicht; das eine Mal wäre Reißen, das andere Mal Bersten anzunehmen.

Wie sieht nun eine Duodenalruptur aus? Es wurde schon kurz erwähnt, daß bei den Dehnungsrupturen meist ein vollständiger circulärer Abriß entsteht. Der Ausdruck „vollständig" bezieht sich sonst nur auf die Wandperforation, d. h. also: alle Schichten sind durchtrennt, es besteht eine vollständige Perforation. Etwas anderes ist der vollständige Abriß, also eine Trennung des Darms in zwei Teile; oder einfacher: vollständige Ruptur = Perforation, vollständiger Abriß =Zerreißung. Wir unterscheiden nun 1. die Zerreißung, 2. die Perforation und 3. die unvollständige Ruptur, d. h. den Riß einzelner Schichten der Darmwand.

Die letzte Gruppe entzieht sich naturgemäß gewöhnlich der Diagnose, da das Krankheitsbild nicht so schwer ist, als daß eine Operation gerechtfertigt erscheinen würde. Im weiteren Verlauf jedoch sieht man dies ab und zu, wie im Falle von Pouzet. Der Betreffende ging wenige Tage nach dem Trauma — Sturz auf der Treppe — wieder seinem Berufe nach. Nach 4 Monaten traten dann Stenoseerscheinungen auf, nach weiteren 4 Monaten erfolgte der Exitus. Es fand sich eine 5 cm lange verengte Stelle an der „3. Partie" des Duodenums, davor eine Dilatation. Die Schlinge war an der unteren Darmschlinge adhaerent. Grund der Stenose war ein $^1/_2$ cm dicker, harter, weißlicher, bindegewebiger Ring ohne Muskelfasern, der mit Sicherheit als Residuum einer — incompleten? — Ruptur anzusprechen ist, bei der Serosa und Muskularis, jedoch wohl nicht die Mucosa betroffen war. Ein weiterer Fall von unvollständiger Ruptur ist der von Thommen, auf dessen klinischen Verlauf noch zurückzukommen sein wird; ferner der von Wieting, der nach 10 Jahren unter Stenoseerscheinungen ad exitum kam. Hier bestand eine circuläre Verengung in $^1/_2$ cm Ausdehnung unmittelbar oberhalb der Papilla Vateri, kaum für einen Federkiel durchgängig. Auf derb-callösem Gewebe ein fri-

sches Ulcus. Magen, Pylorus und Gallenblase waren fest narbig verwachsen.

Eine alleinige Verletzung der Serosa bestand in den Fällen von Burney und Meerwein; es handelte sich um ein Abreißen der Serosa von der Muscularis der Pars horizontalis inferior, bei Burney allerdings außerdem um eine Verletzung der Arteria pancreatico-duodenalis. Beide Fälle kamen zur Heilung. Ein eigentümlicher Fall ist von Warfwinge beschrieben. Hier muß es sich um eine Verletzung nur der inneren Darmschichten gehandelt haben. Nach einem Sturz ging es diesem Patienten 10 Monate lang gut, dann trat Ikterus auf. Wegen zunehmender Cachexie wird eine Gallenblasenduodenalfistel angelegt, doch kommt der Patient ad exitum. Es findet sich eine kallöse Narbe, die die Papilla Vateri abschließt. Weitere Fälle von wahrscheinlich unvollständigen Duodenalrupturen sind nicht beschrieben.

Die große Mehrzahl bilden die kompletten Perforationen. Hier ist eine Unterscheidung von zwei großen Gruppen von äußerst wesentlicher Bedeutung: Die intraperitonealen und die retroperitonealen Perforationen. Eine nähere Erklärung dieser Begriffe dürfte sich erübrigen. Leider ist in vielen Fällen dieses nicht unterschieden worden. Angegeben sind 34 intra- und 23 retroperitoneale Rupturen. Die Bedeutung dieser Unterscheidung liegt im klinischen Verlauf und in der Diagnosenstellung, sie wird daher dort abgehandelt werden. Weitere Einteilungen, ob Vorderwand oder Konvexität etc., sind nur von Bedeutung für die Beurteilung des Entstehungsmechanismus. Immerhin mag erwähnt werden, daß von den 34 intraperitonealen 8 an der Vorderwand, 1 an der Konvexität lokalisiert sind, die übrigen sind nicht näher beschrieben. Die Hinterwand kommt natürlich, da sie vollständig retroperitoneal liegt, hierbei nicht in Betracht. Bei den retroperitonealen ist diese Frage schon wesentlicher wegen der eventuellen Mitbeteiligung des Bauchfells. Hier sind an der Vorderwand 2, an der Hinterwand 7, an der Konvexität 3. Bei dem Rest fehlt eine genaue Bezeichnung.

Die schwerste Form der Ruptur ist die Zerreißung, die circuläre Durchtrennung des Darms, bei der also eine Kommunikation der Bauchhöhle mit dem retroperitonealen Gebiet entsteht. Hier sind 12 Fälle bekannt, dazu 2, bei denen nur eine kleine Brücke noch stehen blieb. Nur einer konnte am Leben erhalten werden (Steinthal).

Eine Frage von vorwiegend statistischem Interesse ist die Einteilung nach Abschnitten des Duodenums. Wir finden 16 Mal die Pars horizontalis superior, 4 Mal den Uebergang

zur Pars descendens, 20 Mal die Pars descendens, davon 6 in der Gegend der Papilla Vateri, 11 Mal den Uebergang zur Pars horizontalis inferior, 27 Mal diese selbst, wohlgemerkt ohne die Flexura duodenojejunalis, die, wie schon zu Beginn erwähnt, hier nicht mitbesprochen werden kann. Sie liegt, jenseits der Plica duodenojejunalis, bereits frei in der Bauchhöhle, für sie gelten die gleichen Gesichtspunkte wie für das Jejunum und Ileum, nicht aber die für das an der hinteren Bauchwand eng fixierte Duodenum. Die zunehmende Häufigkeit der unteren Abschnitte ergibt sich wohl unschwer aus dem Fehlen des schützenden Thorax.

Nicht selten sind gleichzeitige Verletzungen anderer Organe. Nach der Häufigkeit geordnet sind es Leber, Dünndarm, Magen, Ductus choledochus, Colon, Niere, Ureter, Pankreas. Bei sehr vielen Fällen sind auch Mesenterialrisse angegeben. Es ist natürlich schwer zu beurteilen, ob im einzelnen Falle diese „Neben"-Verletzungen die Todesursache waren oder die Duodenalruptur selbst. Gerettet wurde von all diesen Fällen nur einer, der von Fischl vor kurzem veröffentlicht wurde.

Was geschieht nun im Körper, wenn eine Ruptur entstanden ist? Je nach der Zeit, die vom Unfall bis zur Operation bzw. bis zur Sektion verstrichen ist, finden sich ganz verschiedene Bilder. Die natürliche Folge einer Perforation ist ein Erguss des Darminhalts in die Umgebung, d. h. bei den intraperitonealen Rupturen in die Bauchhöhle, bei den retroperitonealen in das retroperitoneale Gewebe. Es kommt darauf an: Bleibt das Loch offen oder schließt es sich, oder war zunächst die Perforation nicht vollständig und kommt es zur sekundären Nekrose.

Ein Offenbleiben des Loches mit Erguß, jedoch noch ohne entzündliche Reaktion ist als Operationsbefund in 10 Fällen beschrieben worden. Der Zeitpunkt der Operation lag zwischen 1 und 25 Stunden post trauma, im Durchschnitt etwa 10 Stunden. Der Erguß war von verschiedenster Zusammensetzung. Er wird beschrieben als Blut, fast rein gallige Flüssigkeit, flüssiger Darminhalt, Kot (?), trübe Flüssigkeit, in einigen Fällen dazu geruchloses Gas. In einem nicht operierten Falle von Freeman findet sich bei der Sektion ein „Koterguß" ohne peritonitische Veränderungen. Der Tod war am zweiten Tage p. t. durch Collaps eingetreten. Es zeigt sich also, daß es manchmal einige Zeit dauert, bis entzündliche Veränderungen des Bauchfells nachweisbar werden.

In drei Fällen ist bei der Operation eine lokale Peritonitis gefunden worden, eine 5 Stunden, eine 16 Stunden und eine am 8. Tage p. t. Im ersten Falle waren leicht fibrinöse Bezüge der rechten oberen Dünndarmschlingen beschrieben, im zweiten eine 5-Markstückgroße, nicht glänzende Stelle an der Unterfläche des Mesocolon transversum, mit fibrinös belegtem Rand, im dritten eine umschriebene Peritonitis der Nabelgegend. Als Sektionsbefund beschreibt Watson bei einem am ersten Tage p. t. gestorbenen Patienten bereits eine verbreitete adhaesive Peritonitis; auch bei zwei der unsrigen Fälle, die beide am zweiten Tage starben, fand sich eine fibrinöse Peritonitis; bei einem im rechten Oberbauch, bei dem andern vereinzelte Auflagerungen.

Eine allgemeine Peritonitis fanden bei einer Operation nach 6 Tagen Watson-Cheyne. 32 Stunden p. t. bestand eine fibrinös-eitrige Peritonitis im Falle von Dumont, schon nach $7^1/_2$ Stunden fand Rudofsky ein akut entzündlich verändertes Peritoneum mit trübserös-haemorrhagischem Exudat. Die letzten beiden Fälle konnten noch gerettet werden. Bei den Sektionen ist Peritonitis der gewöhnliche Befund, ziemlich unabhängig von der Zeitspanne Trauma-Exitus. Schon beim Exitus am ersten Tage p. t. finden wir in 4 Fällen diese Angabe.

Ganz anders liegen die Verhältnisse bei retroperitonealer Ruptur. Hier sind die Möglichkeiten für das Zustandekommen einer Peritonitis geringere, leider aber die für das Uebersehen der Ruptur erheblich größere. Erst seitdem man sich in neuerer Zeit daran gewöhnt hat, auch den retroperitonealen Anteil des Duodenums genau bei der Operation zu untersuchen, konnten Patienten gerettet werden, sodaß allmählich sogar die Prognose für diese Art vielleicht besser geworden ist, als für die intraperitonealen. Darüber wird später noch ausführlicher zu sprechen sein.

In den meisten Operationsberichten ist von Haematomen die Rede, die, mehr oder weniger mit Darminhalt vermischt, das Peritoneum vorwölben. Häufig findet man emphysematöse Durchtränkung des Gewebes mit typischem Knistern. Solches Emphysem kann eine ungeheure Ausdehnung erreichen. Thelemann beschreibt einen Fall, wo man durch Palpieren über dem Ligamentum inguinale Knistern auslösen konnte. Welch groteske Formen auch ein flüssiger retroperitonealer Erguß annehmen kann, zeigt ein Fall von Hagen. Hier waren die Bauchdecken „ödematös von grünlich-brauner Flüssigkeit durchtränkt". Die Operation fand 19 Stunden p. t. statt, die des ersteren Falles 23 Stunden p. t., die Aus-

breitung erfolgt also reichlich schnell, und das Emphysem kann, wie Furtwaengler beschreibt, erstaunlich lange bestehen bleiben. Er fand bei einer 2 Monate p. t. vorgenommenen Operation retroperitoneal eine große mit Flüssigkeit gefüllte Höhle, die, vor der rechten Niere liegend, zwischen Rippen und Haut nach oben zog und unten bis zur Darmbeinschaufel reichte. — Das Wichtigste jedoch ist die Tatsache, daß ein Emphysem oder eine Vorwölbung des Peritoneums bei einem Erguß durchaus nicht immer vorhanden ist. Fischl hebt besonders hervor, daß bei seinem Falle lediglich eine dunkle Verfärbung ohne Abhebung des Peritoneums vorhanden war. Es handelte sich dort um ein galledurchsetztes Haematom, ausgehend von einem 3 cm langen Riß des Duodenums. Hier war die Diagnose besonders erschwert, da man sich mit einer zuerst gefundenen 5 cm langen Leberruptur ohne weiteres hätte begnügen können. — Leider ist das Vorhandensein eines retroperitonealen Ergusses sehr oft erst bei der Obduktion festgestellt worden. Hier ist es schon häufig nicht mehr ein reiner Erguß, sondern eine Eiterung oder eitrig-jauchige Entzündung. Selbstverständlich hängt viel davon ab, ob weiterhin Darminhalt austritt oder eine Verlötung eingetreten ist.

Wie tritt nun eine Verlötung ein, und was tut der Organismus, um der Perforation wirksam zu begegnen? Eine viel besprochene, doch noch ungelöste Frage ist die Bedeutung einer Eversion der Mucosa, die in vielen Fällen beobachtet wurde. Man ist sich noch nicht einmal darüber einig, ob man sie für günstig oder ungünstig halten soll. Manche Autoren meinen, die Eversion störe die Adhaesionsbildung, hindere also den Verschluß der Perforation. Andere behaupten, sie bedeute einen ausgezeichneten Schutz, worin jedoch dieser besteht, darin gehen die Ansichten wieder auseinander. Teils wird angenommen, sie hindere rein mechanisch den Austritt von Darminhalt, indem sie durch das Hinausquellen das Loch ausfüllt. Andere sehen ihre günstige Wirkung darin, daß die Perforationsränder vor der Berührung mit Darminhalt geschützt werden. Schließlich wird angenommen, daß die Adhaesionsbildung gerade gefördert werde durch Reizung der Serosa zu fibrinöser Entzündung. Keine dieser Anschauungen läßt sich verwerfen, keine völlig sicher beweisen, man wird sich damit begnügen müssen, sie als Factum hinzunehmen und, will man teleologisch denken, sie immerhin als irgendwie nützliches Ereignis zu betrachten.

Es fragt sich nun: Gibt es Fälle, in denen hierdurch oder durch ein anderes Moment tatsächlich eine Spontanhei-

lung eingetreten ist? Auch diese Frage muß man leider offen lassen. Drei Fälle mit Narbenbildung haben wir schon im Beginn kennengelernt, haben sie aber als unvollständige Rupturen aufgefaßt, da eine stattgefundene Zerreißung aller Schichten nicht mehr nachweisbar war. Ob eine vollständige Heilung ohne ärztliches Hinzutun überhaupt möglich ist, läßt sich nicht entscheiden, da eventuelle derartige Fälle eben nicht in ärztliche Beobachtung bzw. zur Operation kommen.

Gibt es ferner Fälle, bei denen es nach stattgefundenem Erguß zur Verlötung der Perforation kommt? Drei davon werden beschrieben. 1. Watson: Exitus 21 Stunden p. t., Obduktion: Geringer Erguß von Darminhalt. Ein abgelöster, fast verklebter Schleimhautlappen schloß die ½ cm lange Ruptur von innen, von außen her Netz. 2. Kraske-Lewin: Operationsbefund 2 Monate p. t.: Verwachsungen zwischen Colon transversum und Leber. Duodenum fest an die Leber gezogen. Nach außen vom Duodenum, zwischen Leber u. Mesocolon, eine Höhle mit dickem gallig-gelbem Eiter. Zusammenhang mit Perforation nicht nachweisbar, da sie durch Verwachsungen abgeschlossen ist. 3. Maddok: Exitus 6 Wochen p .t. Obduktion: Längsriß der Hinterwand der Pars descendens, „der infolge Adhaesionsbildung nur einen Absceß verursacht hatte" (cit. nach Furtwaengler). Verschluß der Ruptur nach Erguß kommt also vor, aber in den nachweisbaren Fällen hat dies die Patienten auch nicht retten können, abgesehen von einer Hinausschiebung des tödlichen Ausgangs.

Eine weitere Verlaufsform zeigt eine erhebliche Besserung nach den ersten stürmischen Erscheinungen, dann aber plötzlichen Verfall. Ob die Ursache in einer sekundären Nekrose der zunächst nur unvollständigen Ruptur zu suchen ist, oder in einer nachträglichen Lösung von inzwischen eingetretenen Adhaesionen, ist nicht zu entscheiden. Jedenfalls ist dieser Verlauf nicht selten, wir finden 8 Fälle davon, auch einer der unsrigen zeigt deutlich ein solches Ereignis 16 Stunden p. t. Im Falle Millet scheint es erst nach 8 Tagen, bei Furtwaengler nach 3 Wochen und bei Körte sogar erst nach 5 Wochen eingetreten zu sein. Diese plötzliche Verschlechterung nach erst gutem Befinden tritt stets mit solcher Vehemenz ein, daß die Patienten dann entweder sofort oder sehr bald ad exitum kamen, nur der Furtwaenglersche Patient lebte noch über zwei Monate.

Wir haben im letzten schon einen Zusammenhang gefunden zwischen anatomischem und klinischem Verlauf,

Und wir fragen uns nun: Wodurch äußert sich klinisch eine Duodenalruptur? Wir wollen zunächst die sofort ins Auge springenden Symptome in Betracht ziehen, zu deren Erkennung es noch nicht einmal einer Untersuchung bedarf. Es zeigt sich, daß hier kein wesentlicher Unterschied besteht von andern akuten abdominellen Erkrankungen. Das Gesamtbild wird beherrscht vom Shok. Fast stets wird beschrieben, daß der Patient niederstürzt, nicht aufstehen kann, häufig auch bewußtlos ist. In einigen wenigen Fällen ist dieser Zustand bald behoben, wie bei Collier und Herapath, hier hat der Betreffende sogar nach einiger Zeit wieder Nahrung zu sich genommen. Doebbelin spricht von einem eine Stunde dauernden Shokzustand. Bei der Selbstverständlichkeit, mit der ein Shok als zu unserem Krankheitsbild zugehörig betrachtet wird, ist es aber umso wichtiger, die Fälle zu erwähnen, in denen er nicht auftrat, damit man nicht etwa bei Fehlen des Shok den Gedanken an eine Ruptur abweist und den Zustand als harmlos betrachtet. Ein Patient von Schmitt — 55jähriger Mann — war auf der Straße mit dem Unterleib auf den Rand des Trottoirs gestürzt. Er ging zu Fuß nach Hause. Es fand sich bei der 11 Stunden p. t. vorgenommenen Operation, daß ein rechtsseitiger Leistenbruch nicht reponibel war, in dem betreffenden Darmstück ein talergroßes Loch. Da sich außerdem in der Bauchhöhle ein trüber Erguß fand, wurde noch eine Laparotomie vorgenommen, eine weitere Ruptur aber nicht gefunden. Bei der Sektion am dritten Tage p. t. fanden sich dann zwei kleine Perforationen im Duodenum, 30 cm vom Pylorus entfernt. Der Patient muß also mit drei Darmrupturen und einer incarcerierten Hernie zu Fuß nach Hause gegangen sein. Aehnlich liegen die Fälle von Dorf und Thelemann. Bei ersterem — 17jähriger Mann — bestand neben der Duodenalruptur ein Magenriß und mehrere Leberrisse, bei letzterem ein Totalabriß des Duodenums. Watson-Cheyne beschreiben einen 18jährigen Mann, der einen Wagen schob, welcher plötzlich stecken blieb. Der Mann rannte mit dem Oberbauch dagegen. Er ging dann noch eine Meile weiter und nahm nach 4 Stunden eine Mahlzeit ein. Erst später traten Schmerzen auf, und bei der Operation nach 6 Tagen fand sich ein Riß am unteren Ende des Duodenums. Ob es sich hier nicht um eine sekundäre Nekrose handelte, wie bei dem vorhin aufgeführten Fällen, muß man dahingestellt sein lassen. Holland berichtet von einem 11jährigen Mädchen, das nach einem Sturz zunächst erbrach, dann aber schlief, dann umherging und essen konnte. Dann traten Leibschmerzen auf, doch aß das Kind nach 24 Stunden schon

wieder, erbrach darauf einige Male und starb plötzlich. Es fand sich eine den halben Darmumfang einnehmende Ruptur, „12 Daumen vom Pylorus entfernt“ (cit. nach Petry). Auch der Fall von Potherat ist wohl hier zu erwähnen, bei dem er hervorhebt, daß kein peritonitisches Aussehen bestand. Hier fand sich bei der Operation eine Ileumruptur, bei der Sektion dann noch eine Ruptur des Duodenums. Weiter spricht Napier-Close von einem 13jährigen Jungen, der nach einem Hufschlage noch bis abends herumging, Meerwein von einer 50jährigen Frau, die nach einem Fall auf eine Stuhlkante zwar mehrmals erbrach, aber noch eine halbe Stunde umherging. — Ich habe absichtlich alle derartigen Fälle etwas ausführlicher wiedergegeben; sie sind, wie man sieht, nicht so selten, daß man über sie achtlos hinwegsehen darf. Man muß sich klar darüber sein, daß die Schwere der Verletzung oft in keinem Verhältnis steht zur Schwere der Symptome.

Ein wichtiges, elementares Symptom ist naturgemäß der Schmerz. Er ist es ja, der den Kranken erst zum Arzt führt, und oft genug ist das Schicksal des Kranken besiegelt, wenn der Schmerz ihn nicht früh genug auf die Schwere seiner Verletzung aufmerksam macht. Es wurden eben einige Fälle erwähnt, in denen der Schmerz erst bei einer Mahlzeit auftrat. Dieser Umstand ist schwer zu erklären. Ist doch der Magen und das Duodenum niemals so völlig leer, daß nichts durch die Perforation austritt und zur schmerzhaften Serosareizung führt. Man müßte gerade die viel diskutierte Eversion der Schleimhaut dafür verantwortlich machen, die solange schützend wirken kann, bis die Mehrbeanspruchung durch den Speisebrei hinzukommt. Sehr bedeutungsvoll ist ferner die Tatsache, daß der Schmerz manchmal nach einiger Zeit verschwindet, was auch häufig zu dem verhängnisvollen Irrtum führt, nun sei ja alles in Ordnung, und ein Eingreifen erübrige sich. Dies sind meist die unvollständigen Rupturen wie in dem schon angeführten Falle von Pouzet, die ein Eingreifen dann noch hätte retten können, die aber später schwere Stenosen bekommen und in einen elenden Zustand geraten, in dem dann nichts mehr getan werden kann. Es ist also nur günstig, wenn heftige Schmerzen bestehen, die womöglich, wie im Falle Steinthal, noch zunehmen, den Patienten zum Arzt führen und den Arzt zum Entschluß zwingen, einzugreifen. Es ist völlig verfehlt, symptomatisch mit Morphium etc. vorzugehen, ehe man nicht der Diagnose sicher ist oder sich zu einer Probelaparotomie entschlossen hat. — Sind die Schmerzen nun diffus oder umschrieben? Das ist ganz verschieden. Häufig findet sich neben diffusem

Schmerz eine besonders schmerzhafte Stelle, sei es in der Lebergegend (einer unserer Fälle), im Rücken (Burney), im Epigastrium (Freeman), von hier ausstrahlend in die rechte Schulter (Schumacher), in der Nabelgegend (Wachsmann), in der rechten Bauchseite (Dambrin-Morestin), im rechten Hypogastrium und in der Magengegend (Meerwein, Amberger) oder in der rechten Nierengegend (Furtwaengler). In vielen Fällen wird man dadurch erheblich klarer sehen, wie im letzten Falle, wo immerhin der Gedanke an eine retroperitoneale Affektion nicht fern liegt. Eine Nierenverletzung läßt sich durch den Urinbefund leicht ausschließen, es bleibt also nicht viel andres übrig als eine retroperitoneale Darmruptur. Ob Duodenum oder Colon, ist natürlich nicht ohne weiteres zu entscheiden. Darüber wird noch zu sprechen sein.

Ein weiteres auffallendes Symptom ist das Aufstoßen, das allerdings meist garnicht erwähnt wird, und vor allem das Erbrechen. Ebenso wie den Shok, wird man erwarten, bei jedem schweren Magen-Darm-Trauma das Erbrechen anzutreffen. Bei der überwiegenden Mehrzahl ist das auch der Fall, und es wird den Arzt stets zu erhöhter Aufmerksamkeit zwingen, besonders wenn es anhält oder gar kaum zu stillen ist. Wesentlich kann auch die Beschaffenheit des Erbrochenen sein, ob es reiner Mageninhalt ist, ob es mit Galle oder sogar mit Blut vermengt ist. — Für die Fälle, bei denen das Erbrechen fehlte, gilt das gleiche wie für das Fehlen des Shok und der Schmerzen, sie brauchen daher nicht länger besprochen zu werden. Es sei nur noch einmal hervorgehoben, daß es durchaus auch solche Fälle gibt.

Wenn, wie gewöhnlich, einfaches Erbrechen von reinem Mageninhalt besteht, so kann man daraus nicht allzuviel ersehen, nicht einmal, ob überhaupt der Intestinaltraktus betroffen ist. Anders liegt das schon beim gallehaltigen Erbrechen. Hier ist eine Verletzung des Darmkanals mit einiger Sicherheit zu erwarten, man kann sogar schon oberflächlich lokalisieren: es muß sich um eine Verletzung der oberen Darmabschnitte handeln, also in erster Linie des Duodenums und des oberen Jejunums. Als besonders charakteristisch sind hier folgende Fälle zu nennen: Monnier beschreibt bei einem Patienten neben andern Symptomen unaufhörliches Erbrechen flüssiger grünlicher Massen. Der Tod trat bereits 23 Stunden p. t. ein, und es fanden sich bei der Sektion zwei Perforationen in der Mitte des Duodenums, aus denen sich eine gallige Flüssigkeit entleerte. Die Fälle Zink, bei dem nach mehrmaligem Blutbrechen eine „lauchgrüne“ Flüssig-

keit erbrochen wurde, und Schumacher, wo wieder zunächst grünlich-bitteres, erst später blutiges Erbrechen eintrat, sollen später dargelegt werden. Auch Kraske-Lewin erwähnen ein längere Zeit dauerndes Erbrechen galliger Massen. Im Falle Meerwein trat, wie schon erwähnt, das Erbrechen erst auf, nachdem die betreffende Frau noch eine halbe Stunde umhergegangen war. Dann, 3 Stunden p. t. erst, begann galliges Erbrechen. Schließlich spricht noch Mondy von Erbrechen grünlicher Massen.

Noch bedeutungsvoller, da ein absolut sicheres Zeichen für Magen-Darmverletzung, ist das Blutbrechen. Wenn dieses Ereignis nach irgendeinem Trauma auftritt, ist gar keine andere Möglichkeit mehr vorhanden als Ruptur im Bereich des Intestinaltraktus. Leider ist dieses so überaus wichtige Symptom selten. Nur 5 Autoren erwähnen sein Vorhandensein. Zwei davon — Zink und Schumacher — wurden im vorigen kurz erwähnt. Bei Zink ist es ein 4jähriges Kind, das vom zweiten Stock eines Hauses auf einen vorübergehenden Mann fiel. Es fand sich neben anderen noch zu besprechenden Symptomen Erbrechen, das mehrere Male auftrat und zunächst blutig war. Bei der Sektion — das Kind war am zweiten Abend p. t. gestorben — ergab sich, daß eine 20pfennigstückgroße retroperitoneal gelegene Ruptur in der lateralen Wand der Pars descendens duodeni bestand. Bei Schumacher ein 16jähriger junger Mann, der auf eine Eisenstange gefallen war und sich in Nabelhöhe verletzte. Nachdem das Erbrechen zunächst grünlich bitter war, wurde es blutig. Die 5 Stunden p. t. vorgenommene Operation mußte wegen Collaps abgebrochen werden, obwohl die richtige Diagnose schon gestellt werden konnte. Nach weiteren 6 Stunden trat der Exitus ein, und die Sektion ergab zwei Rupturen in der Hinterwand am Beginn und am Ende der Pars descendens duodeni. Als dritter beschreibt Pech einen Fall, bei dem $2^1/_2$ Stunden p. t. schwarzes Blut erbrochen wurde. Die letzten beiden sind Wagrowsky und Hamann. Hier hatte ein 9jähriger Junge einen Hufschlag in die Nabelgegend erhalten. Nach längerer Bewußtlosigkeit wurde zunächst reiner Mageninhalt erbrochen, später etwas Blut und dann zweimal stärker blutige Massen. 3 Stunden p. t. wurde operiert und ein markstückgroßes Loch im absteigenden Teil des Duodenums gefunden. Patient wurde geheilt.

Die übrigen Symptome sind weniger charakteristisch, sie sind allgemein-peritonitische Zeichen. Zunächst die Auf-

treibung des Abdomens, die von 5 Autoren beschrieben wird. Sie war stets nur geringfügig, nahm allerdings allmählich zu (Monnier, Zink).

Andere wieder berichten, daß das Abdomen eingezogen war. Burney's schon erwähnter Fall einer incompleten Ruptur zeigte einen abgeplatteten Bauch. Thommen beschreibt einen 47jährigen Mann, der einen Deichselschlag in die Magengegend erhielt. Bei der Aufnahme $2^1/_2$ Stunden p. t. waren die Bauchdecken stark eingezogen, bretthart gespannt. Bei der Operation wurde ein 7 cm langer Magenriß versorgt, bei der Obduktion fand sich außerdem eine retroperitoneale Eiterung, die von einer erweichten fetzigen Stelle an der Pars descendens duodeni ausging, die jedoch nicht perforiert war. Auch in dem schon beschriebenen Falle Meerwein war das Abdomen eingesunken. Einer der neuesten Fälle der Literatur (Fischl) zeigte ebenfalls einen eingezogenen Leib. Hier bestand — wie schon erwähnt — neben einer Leberruptur ein 3 cm langer Duodenumriß. Wie im Falle Thommen waren auch hier die Bauchdecken bretthart gespannt.

Dies führt uns zu einem weiteren Symptom, das allerdings nicht streng von der Einziehung der Bauchdecken zu trennen ist, der Bauchdeckenspannung. Ein ganz gewöhnlicher Bestandteil des klinischen Bilds der Peritonitis, sei sie — die Spannung — nun diffus über den ganzen Leib verbreitet oder umschrieben in der Gegend der Ruptur. Diese zweite Möglichkeit wird naturgemäß für die Diagnose von großer Bedeutung sein, denn die Ruptur kann dann nicht weit entfernt sein. Bei Meerwein war die Spannung rechts in Nabelhöhe, bei Voswinckel „besonders rechts", bei Schumacher im oberen Teil des rechten Rectus, bei Neumann und Leibowicz und in einem unserer Fälle im rechten Oberbauch. In einem anderen unserer Fälle bestand eine geringe circumscripte Spannung in der Lebergegend, während der Leib links ganz weich war.

Wenn außerdem noch eine Resistenz palpabel ist, wird man der Diagnose noch näher kommen können. In vielen Fällen ist leider eine genaue Untersuchung darauf wegen der äußerst heftigen Schmerzen unmöglich, wie einige Autoren besonders hervorheben. Manchmal aber gibt es ganz eindeutige Bilder, wie z. B. im Falle Meerwein. Hier war rechts in Nabelhöhe ein rundlicher, mäßig prominenter, fester faustgroßer Tumor palpabel, der durch eine Furche von der Leber abgegrenzt war. Dieser Befund entsprach durchaus dem Operationsbefund. Kraske-Le-

win konnten unterhalb der Leber im Bereich der Gallenblase eine Resistenz feststellen, was sie im Verein mit andern Symptomen zu der Diagnose „Stenose des höheren Dünndarms, evtl. des Duodenums“ führte, die sich dann bestätigte.

Von der gleichen diagnostischen Wichtigkeit ist das Vorhandensein einer umschriebenen Druckschmerzhaftigkeit, vielleicht praktisch noch wichtiger, da sie häufiger anzutreffen und leichter feststellbar ist. Die Intensität dieser Empfindlichkeit kann dabei denkbar verschieden sein. Es sind Fälle beschrieben, wo nicht einmal die Berührung der Bettdecke ertragen wurde (Monnier) oder schon leise Perkussion heftige Schmerzen auslöste (Hamann); einer unserer Patienten dagegen zeigte überhaupt keine besondere Druckempfindlichkeit des Leibes. Wieweit dies aber durch eine außerhalb applizierte Morphinmedikation beeinflußt war, läßt sich schwer feststellen. Wenn nun der Druckschmerz an den Stellen lokalisiert ist, die schon bei der Bauchdeckenspannung erwähnt wurden, so wird man unschwer auf die in Frage kommenden Organe hingeleitet werden.

Einige weitere Symptome ergeben sich bei der Perkussion des Abdomens. Bekannt ist das Schwinden der Leberdämpfung und eine abnorme Tympanie durch Ansammlung von Gas in der Bauchhöhle. Häufig ist dieses Symptom jedoch gerade bei unserer Verletzung nicht, sehr auffallend bei der benachbarten Lage von Duodenum und Leber. Jedenfalls, öfter als es vorhanden war, wird es als fehlend angegeben. Positiv war dieses Zeichen nur bei Neumann, Dambrin, Thommen und in einem Falle von Doebbelin. Thelemann beschreibt die Leberdämpfung als sehr verkleinert, schließlich Steinthal erwähnt, daß sie etwas hochstehend war. Neun andere Autoren betonen dagegen besonders, daß die Leberdämpfung normal war und keine abnorme Tympanie bestand. Ein wichtiges Symptom ist ferner die Dämpfung der abhängigen Partien, die ja, wenn sie gleich im Beginn auftritt, nur durch ausgetretene Darmflüssigkeit oder Blut entstehen kann. In Burney's Fall, wo nicht einmal eine komplette Ruptur vorlag, fand sich eine Dämpfung in den Seiten, die aber hier durch eine Nebenverletzung einer Arterie und dabei erfolgte Blutung bedingt sein kann. Eine zunehmende Dämpfung fand sich bei dem eben erwähnten Fall von Doebbelin, wo sich eine talergroße intraperitoneale Ruptur der Vorderwand der Pars horizontalis inferior herausstellte und viel Blut in der Bauchhöhle war (6 Stunden p. t.). Hierher gehört weiterhin der schon citierte

Fall von Schmitt, der mit einer Ruptur in einer eingeklemmten Hernie und zwei Duodenalrupturen zu Fuß nach Hause ging. Hier bestand auch rechts und links absolute Dämpfung. — Zu unterscheiden ist hiervon eine Dämpfung, die an der Stelle der Resistenz oder des größten Druckschmerzes auftritt, die also nur auf Infiltration der Umgebung der Ruptur beruht. Auch dies ist mehrmals beschrieben worden.

Von großer Bedeutung ist natürlich das Verhalten des Pulses, der mit der Schwere des Zustandes absolut parallel gehen dürfte. Wir finden dementsprechend die verschiedensten Angaben zwischen 70 und 140, kräftig und kaum fühlbar, regelmäßig und arhythmisch. Hierauf näher einzugehen, dürfte sich erübrigen.

Schließlich wird auch noch das Bestehen eines Durstgefühls erwähnt, z. B. von Schumacher; dies Symptom ist natürlich ganz uncharakteristisch und sei nur der Vollständigkeit halber mit aufgeführt.

Ist es aus irgendwelchen Gründen nicht möglich oder nicht ratsam gewesen, sofort einzugreifen, oder trat der Patient erst einige Zeit nach der Verletzung in ärztliche Behandlung, oder war der Verlauf zunächst absolut unklar, so ist es die Hauptaufgabe, darauf zu achten, ob noch späterhin irgendwelche peritonitische Erscheinungen auftreten und vielleicht schlagartig das Bild ändern oder überhaupt erst klären. Wenn im Falle Watson-Cheyne 5 Tage lang nach dem Trauma nur unklare Beschwerden bestanden, und am sechsten dann eine Peritonitis auftritt, so ist jetzt erst einer Diagnosenstellung der Weg gewiesen. Eine Operation hatte zwar nun nicht mehr übermäßig viel Aussichten, mußte aber, wie noch auseinanderzusetzen sein wird, doch versucht werden. Auch Wachsmann beschreibt einen unklaren Verlauf mit abendlichem Fieberanstieg einige Tage lang, wo es unter Medikamenten und Ruhe zur Besserung kam. Als dann der Patient trotz Verbot aufstand, trat ein plötzlicher Verfall ein mit allen Zeichen einer Peritonitis. Zur Operation kam es nicht mehr, da der Patient noch am selben Abend starb. In anderem Zusammenhang habe ich derartige Fälle schon beschrieben; diese Gruppe gehört aber auch hierher, eben weil hier mit dem Anfangsbefund nichts anzufangen ist, und weil die Bedeutung auch des weiteren klinischen Verlaufs als Symptom betont werden muß.

Wieder andere Fälle bekommt der Arzt erst lange Zeit nach einer Verletzung zu sehen, sodaß der Gedanke an einen Zusammenhang damit durchaus nicht naheliegt. Erst

die Operation ergibt dann manchmal, was für ein Prozeß sich ganz allmählich abgespielt hat, ohne daß der Patient selbst etwas davon ahnte. Pouzet beschreibt einen dieser interessanten Fälle — er ist schon erwähnt worden —: Ein Mann, der wegen Koliken im Leib ins Krankenhaus kam, nach einiger Zeit zunehmend obstipiert war, dann rapide abmagerte, kam ad exitum. Es fand sich eine maximale Stenose im Duodenum. Der Mann hatte 8 Monate vor dem Tode, bzw. 4 Monate vor Beginn der Koliken, ein Trauma erlitten, das ihm einige Tage Schmerzen machte, ihm aber bald wieder gestattete, seinem Beruf nachzugehen. Bei Warfwinge sind es Symptome von Gallenstauung, die den Patienten zum Arzt führen. Er starb bald nach der vorgenommenen Operation, und es zeigte sich an der Papilla Vateri eine Wunde mit kallösem Grunde, die zur Obliteration der Duktus choledochus, hepaticus und Wirsungianus geführt hatte. 10 Monate vorher war hier eine Verletzung geschehen. Im Falle Lewin-Kraske liegt der Zusammenhang klar zu Tage, hier bestanden dauernd die verschiedensten Beschwerden, die schließlich 2 Monate p. t. zur Operation zwangen wegen ileusartiger Zustände. Der krasseste Fall ist der von Wieting und Effendi. Auch dieser Patient hatte Koliken, Erbrechen, Stuhlverhaltung, Darmsteifung in der Nabelgegend etc. Er starb bei der Operation. Es bestand eine maximale Stenose mit einem frischen Geschwür über der Papille. Der Betreffende hatte 10 Jahre vorher ein Trauma erlitten. Irgendwelche anderen Ursachen werden für ausgeschlossen gehalten, ausdrücklich verneint wird von den Verfassern Lues, Tbc., Verbrennung oder Nierenaffektion. Wieweit aber etwa ein altes Ulcus in Frage kommt, ist nicht erwähnt, jedenfalls nicht in der mir zugänglichen Wiedergabe von Schumacher.

Abgesehen von derartigen Stenosen findet man auch andere Späterscheinungen einer Duodenalverletzung. Da ist vor allem die Fistel zu nennen. Hinton hat einen Fall beschrieben, bei dem eine solche Fistel 20 Jahre lang bestanden hat. Es handelt sich um einen Mann, der überfahren wurde. Er war dann längere Zeit schwer krank. Nach einigen Monaten bildeten sich mehrere Abszesse, die zu einer Fistel neben der rechten untersten Rippe führten, sechs Zoll von der Wirbelsäule entfernt. Der Patient wurde sonst gesund, doch heilte die Fistel nicht. Schließlich, 20 Jahre p. t., verstärkte sich der Ausfluß, es kam zu hochgradiger Schwäche und Abmagerung. Beim Trinken erschien die Flüssigkeit nach wenigen Minuten in der Fistel. Bei der Sektion fand man, daß die Fistel von einer Oeffnung im re-

troperitonealen Teil des Duodenums ausging und dann am oberen Pol der rechten Niere vorbei zu der beschriebenen Stelle führte. Es existiert ferner ein Fall von Körte. Hier wurde 22 Stunden p. t. operiert, jedoch nur ein Leberriß gefunden und versorgt. Es kam dann zu einer subphrenischen Eiterung mit Fistelbildung. Nach 5 Wochen entleerte sich aus dieser Fistel Mageninhalt, einen Tag darauf Blut. Es wurde noch einmal operiert, und man fand ein fingerstarkes Loch im Duodenum. Die nun angelegte Naht hielt jedoch nicht, und der Patient starb 2 Tage darauf an Peritonitis. Sehr interessant ist schließlich ein Fall von Furtwaengler, bei dem die Entstehung einer solchen Fistel genau beobachtet werden konnte. Nach einem 3 Wochen anhaltenden Zustand mit subfebrilen Temperaturen, häufigem Erbrechen und Schmerzen in der rechten Nierengegend bildete sich unter der 6. — 7. Rippe eine bei Druck knisternde Geschwulst, die schließlich fast bis zur Darmbeinschaufel reichte. Zwei Wochen darauf trat in der rechten mittleren Axillarlinie, direkt unter dem Rippenbogen, eine Spontanperforation ein, und es brachen nach Coli-Eiter stinkende, bräunlich-gelbe Massen unter Flatusgeräuschen durch. Die Schwellung sackte zusammen, es entleerte sich nun dauernd faekulente Flüssigkeit. Nun trat ein rapider Verfall ein. Eine 8 Wochen p. t. bzw. 3 Wochen nach der Perforation vorgenommene Röntgenuntersuchung wies auf ein „Pyo-Pneumo-Retroperitoneum", und die Operation ergab, daß die Fistel von der äußeren Kurvatur der unteren Duodenumflexur ausging. Auf den weiteren Befund einer großen retroperitonealen Höhle wurde an anderer Stelle schon eingegangen. — Fistelbildung trotz Versorgung der Ruptur bei der Operation soll hier nicht berücksichtigt werden, da es sich dabei nicht um einen natürlichen Verlauf handelt, wie bei den erwähnten drei Fällen.

Als weitere direkte Spätfolge einer Duodenalruptur seien ferner Eiterungen in benachbarten Organen erwähnt. In einem unserer Fälle kam es in kürzester Zeit zu einer rechtsseitigen Durchwanderungspleuritis mit Exsudat. Im Falle Kraske-Lewin kam es 4 Monate p. t. — 2 Monate nach der Operation — zu einem Pleuraempyem rechts, das mit Rippenresection behandelt wurde. Nach 3 Wochen trat noch ein Durchbruch in die Lunge ein, dem der Patient nach weiteren 3 Wochen erlag. Die Darmverletzung war völlig und ohne Passagehindernis geheilt. Hier ist der Zusammenhang mit der Darmruptur allerdings nicht absolut sicher, wenn auch sehr wahrscheinlich.

Welche Möglichkeiten bestehen nun also zur Sicherung der Diagnose? Bereits berücksichtigt sind Anamnese und klinisches Bild. Dazu kommt die Untersuchung der Exkrete. Der Urinbefund ist hauptsächlich in negativem Sinne von Bedeutung, insofern als bei Fehlen von Erythrocyten eine Nierenverletzung auszuschließen ist. Viel wichtiger wäre naturgemäß die Beschaffenheit des Stuhls, doch ist in den meisten Fällen bei der gebotenen Eile kein Stuhl zu erhalten. Wenn, wie im Falle Furtwaengler, Blut im Stuhl gefunden wird, liegt die Diagnose Darmverletzung sehr nahe, ebenso wenn bei Kraske-Lewin schwarzer Stuhl beschrieben wird. Da nun aber dieses Hilfsmittel meist wegfällt, hat man auf Grund theoretischer Erwägungen einmal vorgeschlagen, bei Verdacht auf Ruptur oral oder rectal irgendwelche Stoffe zuzuführen und die Reaktion abzuwarten. Soviel aus der Literatur zu ersehen ist, ist dies aber verständlicherweise niemals versucht worden. Im übrigen sind ja die verschiedensten Fälle beschrieben, in denen die Patienten, wie erwähnt, diese Probe selbst ausführten, indem sie eine Mahlzeit nach der Verletzung zu sich nahmen. Der Erfolg war stets ein plötzlicher Collaps, in einigen Fällen sogar der Exitus.

Wenn wir nun zusammenfassen, wie differentialdiagnostisch vorzugehen ist, so ergibt sich: Für Verletzung des Intestinaltraktus, weil gegen Verletzung parenchymatöser Organe, spricht das Fehlen einer akuten Anaemie, ferner das Fehlen eines großen Ergusses. Speziell gegen Betroffensein der Niere spricht der Urinbefund. Eine nähere Lokalisation innerhalb des Intestinaltraktus ermöglicht der Ort des Traumas, der Ort der stärksten Schmerzen, der Ort der Muskelspannung und der Resistenz. Für den obersten Teil des Verdauungsschlauchs, also in erster Linie für das Duodenum spricht das Erbrechen von Blut und Galle. Eine Differenzierung, ob die Duodenalverletzung retroperitoneal liegt, ist nach Meerwein gegeben, wenn alle Anzeichen auf das Duodenum weisen, und dabei eine im Abdomen vorhandene Dämpfung bei Lagewechsel nicht verschieblich ist.

Kommt man mit diesen Untersuchungen nicht zu einem sicheren Resultat, so ist bei der Schwere des Zustandes eine Probelaparotomie angezeigt. Um diese zu umgehen, hat man versucht, sich mit einer Probepunktion auf Darmgase zu begnügen, doch ist man davon wieder abgekommen. Findet man dann nichts in der Bauchhöhle, so muß trotzdem eine genaue Inspektion der Bauchorgane vorgenommen wer-

den, ergibt auch diese nichts, so ist es unbedingt erforderlich, — und das ist eine Tatsache, die erst seit allerletzter Zeit genügend betont wird, — eine Probeinzision des retroperitonealen Gebiets vorzunehmen, auch wenn sich keinerlei sichtbare Veränderungen am Peritoneum der hinteren Bauchwand nachweisen lassen. Von besonderer Wichtigkeit ist es, auch nach Feststellung etwa einer kleinen Leberverletzung — wie im Falle Fischl — weiter zu fahnden, wenn vor der Operation Symptome einer Darmverletzung bestanden haben. Es ist auch vorgeschlagen worden, bei Verdacht auf eine retroperitoneale Verletzung nicht eine Probelaparotomie, sondern eine Probeinzision vom Rücken her vorzunehmen; dies ist jedoch zwecklos. Einmal ist ein solcher Verdacht stets sehr unsicher, dann aber vor allem besagt ein negativer Befund absolut nichts, denn an eine gründliche Absuchung von hinten her ist nicht zu denken, während sich von vorn das ganze Duodenum mobilisieren läßt.

Ist man nun auf irgendeine Weise zu der sicheren Diagnose Duodenalruptur gekommen, so erhebt sich die Frage: Hat es überhaupt Zweck, etwas zu tun; wie ist die Prognose?

Es sei gleich vorweg gesagt, die Prognose hängt eben davon ab, was getan wird. Sie ist für die sich selbst überlassene Duodenalruptur absolut schlecht, in 100 %, mag es nun gleich oder durch Folgeerscheinungen zum Exitus kommen. Ein von selbst endgültig geheilter Fall ist bisher nicht beobachtet worden, und daß ein solcher Fall einem Arzt weder im Beginn noch im Verlauf zu Gesicht kommen und schmerzlos gesund werden sollte, ist doch außerordentlich unwahrscheinlich, ja aller menschlichen Voraussicht nach unmöglich. Schon die Prognose der Darmruptur im allgemeinen ist schlecht, die der Zwölffingerdarmruptur aber noch schlechter, eine Tatsache, für die Meerwein folgende Gründe anführt: erstens wird sie bei der Operation leichter übersehen, zweitens ist die operative Versorgung sehr schwierig, drittens besteht die Gefahr einer retroperitonealen Phlegmone, und der vierte Grund ist die Virulenz des Darminhalts. Anzuerkennen sind die ersten beiden Gründe, abzulehnen der dritte und vierte. Denn die Gefahr der retroperitonealen Phlegmone ist nicht größer als die einer Peritonitis bei einer Ruptur des übrigen Darms oder des intraperitonealen Duodenumteils, und die Virulenz des Darminhalts ist gerade im Duodenum eine denkbar geringe, ja es ist normalerweise praktisch keimfrei.

Wenn also überhaupt Heilungsaussichten bestehen, dann nur durch die Therapie, und diese kann, wie noch auszuführen sein wird, nur die Operation sein. Daß diese so früh wie möglich stattfinden soll, versteht sich von selbst, wenn auch ein geheilter Fall beschrieben ist, in dem erst 32 Stunden p. t. operiert wurde (Dumont). Alle andern Fälle, die günstig ausgingen, sind zwischen 1 und 9 Stunden p. t. operiert worden, abgesehen vielleicht von 4 Fällen, bei denen der Zeitpunkt nicht angegeben ist (Koch, Schmidt). Immerhin ist der eine sichere Fall einer gelungenen Spätoperation Grund genug, auch noch spät zu operieren, wenn der Patient nicht früher in Behandlung kommt.

Hängt die Prognose auch von der Art der Ruptur ab? Hier ist vorauszuschicken, daß bei dem kleinen existierenden Material — es sind nur 13 geheilte Fälle beschrieben — keine zuverlässigen Schlüsse gezogen werden können. Zweimal handelte es sich nur um eine incomplete Ruptur, um einen Abriß des Peritoneums von der Muskularis. Daß hierfür die Prognose besser ist, liegt auf der Hand. Von den übrigen 11 Rupturen waren 2 intraperitoneal, 5 retroperitoneal und 4 nicht näher beschrieben. Eine der 5 retroperitonealen war aber durch einen Abriß der Plica duodenojejunalis zu einer intraperitonealen geworden. Aus diesen Verhältnissen zu schließen, daß retroperitoneale Verletzungen günstiger sind, ist noch nicht gerechtfertigt. Es bleibt abzuwarten, wie die Ergebnisse in Zukunft sein werden, immerhin ist durchaus anzunehmen, daß ein Unterschied in der Prognose besteht. Keine Rolle scheint die Größe der Perforation zu spielen. Es finden sich alle Größen von kleineren Längs- und Querrissen bis zu einem $^3/_4$ der Circumferenz einnehmenden Riß. Allerdings, wie schon einmal betont, gibt es keine geheilten Totalabrisse. Daß in allen geheilten Fällen die Verletzung im Gebiete des absteigenden und unteren Horizontalteils des Duodenums lag, dürfte Zufall sein und mit der sowieso nach unten hin zunehmenden Häufigkeit der Verletzung zusammenhängen. Es ist nicht einzusehen, warum eine Verletzung des oberen Horizontalteils schwerer sein sollte.

Von wesentlicher Bedeutung ist es aber, ob neben dem Duodenum noch ein anderes Organ verletzt ist. Kein derartiger Fall konnte gerettet werden, wenn man nicht gerade einen kleinen Leberriß (Fischl) und einen Mesocolonriß (Steinthal) dazu rechnen will.

Ob ein Erguß von Darminhalt stattfindet oder nicht, scheint gleichgültig zu sein, ebenfalls, welcher Art dieser Er-

guß ist. Es finden sich bei den 11 in Frage kommenden Fällen die verschiedensten Angaben. Ausgetreten ist etwas fast in allen Fällen. Blut, Galle, Flüssigkeit, flüssige Massen, Darminhalt, Gas, Luft wurden von den verschiedenen Autotoren beschrieben.

Die ernste Prognose ist zum Teil natürlich durch die Gefahren begründet, die bei Darmrupturen überhaupt drohen, ich erwähne nur — abgesehen von Peritonitis — die Fettembolie und die traumatische Pfortaderthrombose. Daß ferner im Einzelfalle der Allgemeinzustand des Patienten eine sehr wesentliche Rolle spielt, ist so selbstverständlich, daß es kaum gesagt zu werden braucht.

In den Schilderungen des Verlaufs nach der Operation finden wir noch die mannigfachsten Komplikationen und Ursachen eines tödlichen Ausgangs, auch wenn die Ruptur bei der Operation kunstgerecht versorgt werden konnte. Abgesehen von Herz- und Kreislaufversagen sind es Ereignisse, die direkt mit der Verletzung zusammenhängen. Einige sind schon erwähnt worden anläßlich der Fälle, bei denen erst von diesen Späterscheinungen auf eine stattgehabte Duodenalruptur geschlossen werden konnte (Stenosen, Fisteln). Andere wieder gingen an retroperitonealen Eiterungen oder Abszessen (subphrenische, subhepatische) zugrunde, die die Operation nicht mehr hatte verhüten können. Im Falle Steinthal kam es 7 Wochen nach der Operation zu einem Ileus durch Strangbildungen und Abknickung einer oberen Jejunumschlinge, der aber durch eine erneute Operation behoben werden konnte. Moynihan beschreibt einen Fall, bei dem nach der Operation — blinder Verschluß der Duodenalenden und Anlegung einer Gastrojejunostomie mittels Murphyknopfs — 104 Tage lang alles glatt verlief, dann aber der Patient dadurch zugrunde ging, daß der Murphyknopf in das verschlossene Duodenalende gewandert war und zu einer Perforation führte. Oefter beschrieben werden acholische Stühle an den ersten Tagen nach der Operation, doch stellte sich der Gallenabfluß stets spontan wieder ein. Meerwein erwähnt das Auftreten einer 2 Tage anhaltenden Glykosurie von 1,4 %, die auch spontan wieder zurückging. Es wäre nicht verwunderlich, wenn diese Beobachtung öfter gemacht worden wäre, da das Pankreas in vielen Fällen in Mitleidenschaft gezogen ist, doch steht diese Bemerkung Meerwein's ganz allein mit einem Falle von Voswinckel, der Spuren Saccharum im Urin fand. Ob hier diese Spuren nicht schon vorher bestanden, ist in der Wiedergabe Hertle's nicht angegeben.

Berücksichtigt man nun alle Einflüsse, die die Prognose trüben können, so ergibt sich, wie schon eingangs gesagt: das weitaus Wichtigste ist die Therapie. Die Fälle, die trotz absolut richtiger Behandlung einer späteren Komplikation zum Opfer fallen, sind nicht allzu häufig, es sei denn, es bestand eine besonders schwere Verletzung oder eine schwere Nebenverletzung. In welcher Weise hat also die Therapie einzugreifen? Mit sofortiger Laparotomie. Wie dann weiter zu verfahren ist, darüber bestehen etwas auseinandergehende Ansichten. Es wird sich empfehlen, vor allem die Fälle zu beachten, bei denen die Operation lebensrettend gewirkt hat, wobei natürlich dahingestellt bleiben muß, ob eine gleiche Operation bei einem anders gearteten Fall ebenso erfolgreich gewesen wäre. Zunächst die beiden Fälle von unvollständiger Ruptur bzw. Abschälung des Peritoneums von der Muskularis. Burney operierte 8 Stunden p. t. Es wurde eine blutende Arterie ligiert. Was mit dem vom unteren Duodenumende losgerissenen Peritoneum geschah, geht aus der Wiedergabe Petry's nicht hervor, erwähnt ist nur eine Ausspülung der Bauchhöhle. Ueber den zweiten Fall (Meerwein) liegen genaue Daten vor. Operation ebenfalls 8 Stunden p. t. Die völlig von Serosa entblößte Pars horizontalis inferior wird reseziert, dazu noch die Pars descendens von der Mitte ab. Die Enden werden verschlossen und eine Gastrojejunostomie angelegt. Zwecks Abfluß für Galle und Pankreassaft noch eine Enteroanastomose zwischen dem Rest des Duodenums und dem Jejunum, 60 cm unterhalb der anderen Stelle. Tamponade, 3-Etagen-Naht. Zwei Tage lang erbricht die 50jährige Frau noch Blut, dann grüne Massen. Die Peristaltik kommt nach Physostigmin-Gaben in Gang. Die temporäre Glykosurie wurde bereits besprochen, ebenso die zunächst acholischen Stühle. Am 10. Tage werden die Tampons entfernt. Nach 4 Wochen steht die Patientin auf mit einer noch 10-Pfennigstückgroßen Drainageöffnung. Eine Woche darauf bildet sich eine Fistel, die jedoch nur Schleim sezerniert. Patientin liegt wieder fest. Alle 2—3 Tage erfolgt reichlich dunkelgrünes, wässriges Erbrechen. Trotzdem wird jetzt volle Kost gegeben, und das Gewicht nimmt zu. Nach weiteren 2 Wochen ist die Fistel geschlossen, und die Patientin wird entlassen. Nachdem sich später nochmal eine Fistel gebildet hat, tritt endgültige Heilung ein. In diesem Falle ist wohl mit einiger Sicherheit anzunehmen, daß bei einer vollständigen Ruptur der Erfolg kaum derartig gewesen wäre.

Nun die vollständigen intraperitonealen Rupturen. Dumont operierte 32 Stunden p. t. Eine Ruptur

an der Plica duodenojejunalis wird vernäht. Es folgt eine Toilette der Bauchhöhle, eine Kochsalzspülung, Drainage, Tamponade. Es werden dann protrahierte NaCl-Einläufe gemacht. Nach normalem Verlauf kommt es zur Heilung, obwohl bereits bei der Operation eine diffuse fibrinös-eitrige Peritonitis bestand mit 38,3° Temperatur und 136 Pulsen. Dies ist der einzige Fall, wo nach Ablauf des ersten Tages eine Operation noch erfolgreich war. — Der genaue Zeitpunkt der Operation im Falle Ambergers ist nicht mitgeteilt, sie hat offenbar spätestens wenige Stunden nach dem Trauma stattgefunden. Auch hier war die Temperatur bereits auf 38,5° gestiegen. Die Operation wird in genau derselben Weise wie von Dumont ausgeführt. Hier besteht eine schlitzförmige Oeffnung an der Vorderwand des Duodenums, in der Bauchhöhle war trübe Flüssigkeit. Nach glattem Verlauf wird der 11jährige Knabe nach 7 Wochen geheilt entlassen. Zwei Jahre später ergibt eine Nachuntersuchung völliges Wohlbefinden, die Narbe ist gut und fest.

Den Uebergang zu den retroperitonealen Rupturen bildet der Fall von Steinthal, bei dem eine an sich retroperitoneale Ruptur durch Abriß der Plica duodenojejunalis indirekt zu einer intraperitonealen geworden ist. Die Operation wird bei dem fieberfreien 18jährigen Patienten $8^1/_2$ Stunden p. t. vorgenommen. Wie schon an anderer Stelle erwähnt, war nur etwa ein Viertel der Hinterwand des Duodenums erhalten. Darminhalt ist nur wenig ausgetreten. Es wird nun der Darmriß vereinigt, die Plica angenäht und der retroperitoneale Raum tamponiert. Der von der Plica ins Mesocolon sich fortsetzende Riß wird teils vernäht, teils zu einer Gastroenterostomia retrocolica benutzt. Aus der linken Lumbalgegend wird ein dicker Drain geführt, aus dem kleinen Becken eine Hegarröhre. Wegen Collaps wird die Bauchnaht durchgreifend gelegt. Zwei Tage lang werden dann nur intravenöse NaCl-Infusionen und Nährklystiere verabfolgt, dann Tee per os. Es tritt noch öfter galliges Erbrechen auf. Am 4. Tage gehen spontan Blähungen, am 5. Tage breiig-diarrhoischer Stuhl ab. Am 13. Tage wird der Lumbaldrain entfernt und an Stelle der Hegarröhre ein Gummidrain eingelegt. Der Tampon ist erst am 20. Tage locker genug zur Entfernung. Die Reconvalescenz wurde dann 7 Wochen nach der Operation plötzlich unterbrochen durch ileusartige Symptome, die, wie schon an anderer Stelle beschrieben, eine zweite Operation erforderlich machten. Hierbei findet sich eine an der vorderen Bauchwand breit verwachsene Darmschlinge, im Oberbauch Pseudomembranen auf den Därmen; eine obere Jejunumschlinge ist durch einen Strang, der von ihr zur

Radix mesenterii zieht, spitzwinklig abgeknickt. Die Gastroenterostomie ist in Ordnung. Die Stränge werden durchtrennt, hierauf geht die Erholung ungestört vor sich, und nach einem Monat wird der Patient geheilt entlassen. Diese Komplikation gibt Steinthal Veranlassung zu empfehlen, den retroperitonealen Raum lieber nach hinten zu drainieren. Er betont ferner die Wichtigkeit eines raschen Eingreifens und peinlichster Nachbehandlung.

Nun die rein retroperitonealen Rupturen. Hamann beschreibt eine Operation bei einem 9jährigen Knaben ca. 3 Stunden p. t. Hier bestand ein markstückgroßes Loch mit unregelmäßigen Rändern und vorquellender Schleimhaut. Es wird eine Naht parallel der Längsachse angelegt, darüber eine Serosanaht. Ein Mesocolonschlitz, der zur Feststellung der Ruptur angelegt worden ist, wird mit der Laparotomiewunde vernäht, sodaß ein weiter Kanal zur Nahtstelle entsteht ohne Kommunikation mit der Bauchhöhle. Nach Einlegung eines Jodoformgazestreifens wird die Wunde geschlossen. Zunächst werden nur NaCl-Infusionen und Nährklystiere gegeben. 3 Tage lang liegt die Temperatur über 38°, aus der Wunde kommt galliges Sekret, die Stühle sind lehmfarbig. Nach 4 Wochen bereits wird der Patient mit oberflächlich granulierender Wunde entlassen. — Rudofsky operierte einen 17jährigen Patienten $7^1/_2$ Stunden p. t., unter peritonitischen Erscheinungen. Es fand sich trübserös-haemorrhagisches Exsudat und ein akut entzündetes Peritoneum. Ein $2^1/_2$ Querfinger langer schräger Riß in der Vorderwand, jedoch retroperitoneal, hatte bereits zu einer ausgedehnten Phlegmone geführt. Der Riß wird vernäht, dann der zur Erreichung des Risses angelegte Einschnitt ins Peritoneum. Die Phlegmone wird zur rechten Flanke hin drainiert. Am 7. Tage darauf bildet sich eine Fistel, sodaß eine Jejunostomie angelegt wird. Nach einer Woche ist die Fistel wieder geschlossen, es kommt zur Heilung. — Bei einem 38jährigen Mann konnte Kantor „sofort" nach der Verletzung die Operation vornehmen. Hier bestand retroperitoneal ein 4 cm langer, unregelmäßiger Riß. Er wird vernäht. Da dann aber die Stelle stenoseartig aussieht, wird noch eine hintere Gastroenterostomie vorgenommen. Wie Steinthal erwägt auch Kantor die Frage der Richtung der Drainage, kommt aber zu dem gegenteiligen Ergebnis. Er verwirft die Drainage nach hinten oder nach der Flanke, da die Eröffnung vieler Muskelsepten nötig ist, und Verletzungen von Niere, Nebenniere, Nierengefäßen nicht auszuschließen sind, ebenso eine eventuelle Infektion auf diesem Wege. Er drainiert also nach vorn zu einem besonders angelegten pararectalen Loch.

Dann wird die Serosa bis auf die Drainlücke vernäht und ringsherum so viel Netz wie möglich gelegt, schließlich der Bauch geschlossen. Auch hier bildet sich eine Fistel, aus der sich anscheinend alle per os genommene Flüssigkeit, mit Galle vermengt, entleert. 9 Tage lang wird der Patient mit Tropfklysma und subcutaner Flüssigkeitszufuhr ernährt. Dann kommt es auf Einhalten von rechter Bauch-Seitenlage plötzlich zum Versiegen der Sekretion, die dann auch nach Lageänderung nicht wieder auftritt. Patient erholt sich schnell, doch kommt es noch zu einer Vereiterung der Laparotomie-Wunde, später zur Narbenhernie, die zwei Jahre darauf operiert wird. Anläßlich dieser Operation und wiederholter Röntgenuntersuchungen zeigt sich, daß eine Stenose nicht besteht, der Speisebrei vielmehr vorwiegend durch das Duodenum geht. — Ebenfalls „sofort" nach der Verletzung operierte Fischl einen 22jährigen Mann. Zunächst wird eine 5 cm lange Leberruptur vernäht. Wie dann noch die retroperitoneale Ruptur gefunden wurde, ist bereits an anderer Stelle hervorgehoben worden. Der Riß — 3 cm lang — wird dann durch mehrfache Naht verschlossen, die Serosainzision bis auf eine Drainlücke vernäht und ein Gummidrain eingelegt. Nach der Operation werden 1000 ccm NaCl intravenös gegeben. Nach glattem Verlauf kann der Patient bereits nach 3 Wochen aufstehen.

Bei zwei Fällen von Koch wird nur von einer Uebernähung der Risse gesprochen, eine Spülung der Bauchhöhle wird nicht vorgenommen. Ueber die letzten zwei geheilten Fälle (Schmidt) liegen überhaupt keine Angaben bezüglich der Operation vor.

Zusammengefaßt: Eine Resektion des betroffenen Darmteils ist nur im Falle Meerwein ausgeführt worden, alle andern Autoren haben sich mit einer Darmnaht begnügt, zwei (Steinthal und Kantor) haben noch außerdem eine Gastroenterostomie angelegt, in einem Falle (Rudofsky)mußte später wegen Fistelbildung eine Enteroanastomose vorgenommen werden. Drainage wird fast allgemein empfohlen; welche Richtung, ist umstritten; die Vor- und Nachteile beider Möglichkeiten dürften sich die Wage halten. Im Einzelfalle wird die Wahl der Operationsmethode stets Sache des Operateurs sein müssen; ein Schema aufzustellen, wäre sinnlos.

Eine Frage ist noch zu berücksichtigen: Soll die Operation in jedem Falle sofort, also auch im Shokzustand vorgenommen werden? Nieden empfiehlt, die schwersten Erscheinungen erst abklingen zu lassen. Man wird sich dem anschließen können. Wenn auch die Erfolge Kantors, Am-

bergers und Fischls mit sofortiger Operation zu schnellstem Eingreifen verführen, dienen doch die Fälle Hagen, Turner und Kranz zur Warnung.

Die Erfolge einer nichtoperativen, konservativen Therapie sind bereits angedeutet worden. Es dürfte sich erübrigen, den Verlauf all' dieser Fälle zu schildern, das Ende ist jedenfalls stets der Exitus, und zwar in etwa 55 % der Fälle noch am ersten Tage nach der Verletzung, in weiteren 12 % am zweiten Tage und das letzte Drittel verteilt sich bis zu 11 Monaten p. t., ein Fall, der schon erwähnt ist (Hinton), starb erst 20 Jahre später. Gegenüber dieser Mortalität von 100 % steht eine Mortalität nach Operation von etwa 75 %. Hier ist jedoch erstens zu berücksichtigen, daß nur 53 operierte Fälle beschrieben sind, von denen eben 13 geheilt wurden, eine Zahl also, die statistisch kaum zu verwerten ist; vor allem aber zweitens, daß die Operation, besonders bei den älteren Fällen, die Ruptur nicht beseitigt hat, da man nicht gewöhnt war, auch auf retroperitoneale Rupturen zu fahnden.

Als Todesursache kommen in Betracht der Collaps, sei es als Folge der Verletzung, bei der Operation oder postoperativ, ferner die intraabdominelle Blutung, dann Resorptionsvorgänge von einer entstehenden Peritonitis oder einem retroperitonealen Erguß bzw. einer Phlegmone, schließlich Komplikationen verschiedenster Art, die im Vorangehenden bereits besprochen sind.

* * *

Im Anschluß seien nun unsere 3 Fälle aufgeführt. Einer schon vor 12 Jahren, die beiden andern vor einem Jahre fast gleichzeitig in der hiesigen Klinik in Behandlung; der erste aus einer Zeit, wo die hier zusammengestellten Forderungen noch nicht alle bekannt waren, die andern nach allen diesen Regeln behandelt; zu retten waren sie leider alle drei nicht.

1. Vorgeschichte ohne Bedeutung. Am 21. 1. 1920 vormittags 10 Uhr erhielt Patient einen Hufschlag gegen die rechte Seite der Unterbauchs. Er wurde zu einem praktischen Arzt gebracht, der 0,02 g Morphin gab und ihn der Klinik überwies.

Befund: 41jähriger, kräftiger Mann in gutem Ernährungszustand. Herz und Lungen o. B. Leib überall weich, keine besondere Druckschmerzhaftigkeit, kein Erbrechen. Puls 70, regulär. Temperatur 37,5°.

22. 1. Nachts um 2 Uhr tritt eine plötzliche Verschlimmerung des Befindens ein. Patient muß dauernd erbrechen und aufstoßen. Der Leib ist jetzt gespannt und diffus

schmerzhaft.

Diagnose: Intraabdominelle Verletzung. Darmperforation?

Da auch der Puls klein wird und auf 120 steigt, wird sofort die Operation vorgenommen (Geheimrat Lexer). Chloroform-Aether-Narkose. Mediane Laparotomie. Nach Eröffnung des Peritoneums findet sich mäßig viel sero-fibrinöses Exsudat im Abdomen. Die Darmschlingen werden abgesucht, ohne daß eine deutliche Perforationsstelle gefunden wird. Die Gegend der Flexura coli dextra ist sulzig verdickt (Contusion). Das Dünndarmmesenterium ist in größerer Ausdehnung dunkelblau bis grün verfärbt, sulzig-zundrig und läßt Eiter durchschimmern (Phlegmone). Die Arterienarkaden nach den Dünndarmschlingen zu pulsieren überall deutlich. Beim Vorwälzen des Magens zur Untersuchung des Duodenums und der Bursa omentalis hat es zunächst den Anschein, als ob aus dem Duodenum Darmgase entweichen. Zur besseren Uebersicht quere Durchtrennung des Rectus nach links. Bei genauer Untersuchung findet sich jedoch auch im Duodenum keine Perforationsstelle. Ausspülen der Bauchhöhle mit Kochsalzlösung. Naht der Bauchdecken. Vor und während der Operation 2 Liter Kochsalzlösung i. v., Campfer, Coffein.

Verlauf: 12 Stunden später, um 2 Uhr nachmittags, ist der Puls kaum fühlbar, 106. Temperatur 36,2°. Die Atmung sistiert zeitweilig. Nach einer halben Stunde tritt der Exitus ein.

Sektionsbefund vom 24. 1. Hauptleiden: Riß am Duodenum.

Todesursache:: Gallige retroperitoneale Phlegmone. Zustand nach Hufschlagverletzung. Riß in der Hinterwand des Duodenums an der Stelle der Ueberquerung der Wirbelsäule. Starker Erguß galliger, kotiger und blutiger Massen in den retroperitonealen Raum. Stärkere Gasblasenentwicklung daselbst, Erguß galliger Mengen um die rechte Niere herum und um die Rückseite des Pankreas. Fettgewebsnekrosen am Mesenterium des Dünndarms. Keine sonstige Darmverletzung. Keine diffuse Peritonitis, nur vereinzelt an den Dünndarmschlingen fibrinöse Auflagerungen. Stark vorgeschrittene allgemeine Fäulnis. — Der übrige makroskopische Befund ist in diesem Zusammenhang nicht von Bedeutung. — Mikroskopisch: Ausgedehnte Fettgewebsnekrosen im Gekröse mit ausgedehnten leukocytär-exsudativen Reaktionen und starker entzündlicher Reizung der zugehörigen

Lymphknoten. Die Magenwand zeigt keine krankhaften Veränderungen.

2. Vorgeschichte: Die Mutter des Patienten gibt an, daß er seit 5 Jahren Trinker ist, sich in seinem Wesen verändert hat. Von Herbst 1929 bis April 1930 war er in der Freiburger Psychiatrischen Klinik (Wa. R. ++) Gutachten: Debiler haltloser Psychopath mit hysterischen Zügen; Paragraph 51 zugebilligt; Verwahrung nötig.), dann in der Anstalt zu Emmendingen. Ueber den Unfall weiß die Mutter nichts. Hierüber gibt Patient selbst an, daß er auf einen ziemlich spitzen eisernen Zaunpfosten gefallen sei. Er sei dann zu Fuß nach Hause gegangen und habe sich hingelegt. Ein Freund bringt ihn jetzt, am 25. 9. 1930, um 4 Uhr morgens in die Klinik, ca. 2—3 Stunden nach dem Unfall.

Befund. 32jähriger Mann in etwas reduziertem Ernährungszustand. Anscheinend unter Alkoholwirkung. Herz und Lunge o. B. Leib: Leichte Schürfwunde im Bereich des rechten Oberbauchs. Muskelspannung besonders im rechten Oberbauch, hier auch starker Druck- und Klopfschmerz. Kein Erbrechen. Katheterurin klar.

Diagnose: Intraabdominelle Verletzung unter Ausschluß der Nieren. Sofortige Operation (Dr. Bors, Dr. Rhenisch, später Professor Dr. Seeliger). Aethernarkose. Mittelschnitt mit rechtem Querschnitt in Nabelhöhe. Erguß mit Luft und haemorrhagisch-galligem Exsudat zwischen oberem rechtem Nierenpol, Leber und Duodenum, retroperitoneal das Duodenum vorwölbend. Peritonealriß am oberen Nierenpol zwischen Leber und Niere. Ein kleiner Leberriß an der Hinterfläche des rechten Lappens wird tamponiert. Mobilisierung des Duodenums nach Kocher unter Freilegung der großen Gallengänge, welche als unverletzt befunden werden. Von der Pars horizontalis inferior wird dann die Mobilisierung zu dem aufsteigenden Ast hin durchgeführt; breite Tamponade und Drainage, welche sekundär praeperitoneal hinausgeleitet wird, indem der Bauchfellüberzug des Duodenum mit dem Peritoneum parietale des Querschnittes im lateralen Wundwinkel vereinigt wird. Der Darm wird systematisch abgesucht, wobei sich jedoch nur ein Serosariß im Mesenterium im Bereich der Flexura duodenojejunalis findet, der übernäht wird. Bauchdeckenschluß in 3 Schichten. Verband.

Verlauf: Abends 6 Uhr. Temperatur 37,5°, Puls 120, voll, regelmäßig. Starke gallige Entleerung durch die Drai-

nage. Patient ist leicht benommen, dazwischen auch wieder klarer. Dann ein eigenartiges psychisches Bild: Er scheint richtig orientiert — aus Querfragen ersichtlich — sperrt sich aber psychisch ab, redet vorbei und gebärdet sich im Tonfalll und der Wahl der Worte etwas läppisch puerilistisch. Es besteht völlige Analgesie am ganzen Körper.

26. 9. Im Laufe der Nacht verschlechtert sich der Allgemeinzustand. Puls über 135, daher Freilegung der Vene und intravenöser Dauertropfeinlauf. Digalen, Coffein, Afenil.

Morgens Temperatur 37,7°, Puls 130. Patient hat sich etwas erholt.

Abends Temperatur 37,1°, Puls 120, zeitweise flatternd. Starker Durst. Benommenheit.

27. 9. Morgens Temperatur 37,5°, Puls 140, regelmäßig. Somnolenz. — Spülung durch das Drainrohr. Mehrfacher Wechsel der Vorlage wegen galliger Durchtränkung. Im ganzen ist Patient verfallen, die Extremitäten werden kühl und feucht. Dyspnoe.

Abends Temperatur 37,9°. Puls kaum fühlbar. Um 6 Uhr Exitus unter den Zeichen allgemeiner Kreislaufschwäche. Keine peritonitischen Symptome.

Sektionsbefund vom 30. 9.

Hauptleiden: Traumatische Perforation des Duodenums. Todesursache: Bronchopneumonie beiderseits.

Zustand nach Laparotomie mit Drainage der Bauchhöhle. Zustand nach früherer Laparotomie. Perforation des absteigenden Duodenums, ungefähr in der Höhe der Papilla Vateri. Fibrinöse Peritonitis und kleine Pankreasfettgewebsnekrosen. Zwei kleine verklebte Leberrisse mit Verklebungen in der Umgebung. Mehrere akute peptische Erosionen an der Cardia und im unteren Oesophagus. Aspirationsbronchopneumonie in beiden Unterlappen. Weitgehende Obliteration beider Pleurahöhlen.

3. Vorgeschichte ohne Bedeutung. Am 4. 10. 1930 ist Patient von dem Neubau der Kliniken 12 m tief in einen Aufzugschacht gestürzt. Er fiel auf die Füße. Da er starke Schmerzen im Leib, besonders rechts, äußerte, wird er sofort zur Klinik gebracht.

Befund: 26jähriger Mann in ausreichendem Ernährungszustand. Es besteht ein erheblicher Shok, doch ist das Bewußtsein klar. Patient bewegt sich, sitzt auf und gibt klare Auskünfte. Starke Blässe. Schürfwunden an Stirn

und Nase. Herz und Lungen o. B. Leib: Schmerzen und geringe Muskelspannung in der Lebergegend. Links Leib weich, gut eindrückbar. Perkutorisch auch rechts keine Dämpfung. Nierengegend nicht druckempfindlich. Spontan gelassener Urin enthält kein Blut. Extremitäten o. B. Kein Erbrechen. Puls 80, mittelkräftig, doch arhythmisch.

Diagnose: Leichte Commotio cerebri. Innere Verletzung? Leberruptur? — Da in den nächsten 2 Stunden die Schmerzhaftigkeit stark zunimmt, und auch die Muskelspannung sich verstärkt, wird zur Operation geschritten (Professor Seeliger, Dr. Kraske, Dr. Bors) Aethertropfnarkose. Mediane Laparotomie oberhalb des Nabels. Begleitet und zunächst teilweise verdeckt von einem gewaltigen Bluterguß im Mesocolon und Mesenterium zeigt sich als Hauptverletzung ein querer totaler Abriß des Duodenums, $^1/_2$ cm oberhalb der Papilla Vateri, ferner ein Abriß des Choledochus, dessen Lumen frei in der Wunde liegt, stark sezernierend, und ein Riß im Kopf des Pankreas, dessen Ausführungsgang nicht zu Gesicht kommt, der ganzen Lage nach aber noch als intakt und mit dem proximalen Choledochusende anastomosierend angenommen werden kann. Versorgung: Blinder Verschluß beider Duodenalstümpfe. Gastroenterostomia posterior retrocolica. Feines Drain in den Choledochus. Dieses seitlich gefensterte Drain wird nun in den proximalen Duodenalstumpf bzw. Magen durch einen Schrägkanal nach Witzel einerseits hineingeleitet und durch die Bauchdecke nach außen geleitet, wobei die Ausmündungsstelle des Schrägkanals an der Vorderfläche des Magens mit dem Bauchfellüberzug der Bauchdecken vereinigt wird. Gazetampon ins Wundbett, Drain in den Douglas, Verschluß der Bauchdecken. Intravenöse Dauertropfinfusion von Traubenzuckerlösung.

Verlauf: Am Abend Temperatur 37°, Puls 110. Es wird Coffein, Ephetonin und Digalen gegeben.

5. 10. Morgens Temperatur 38°, Puls 120.
Mittags Puls 130. Zunehmende Entkräftung. Anwendung der gleichen Herz- und Kreislaufmittel.
Abends Temperatur 39°, Puls 144.

6. 10. Morgens 6.30 Uhr Exitus unter den Zeichen akuter Herzschwäche.

Sektionsbefund vom 7. 10.
Hauptleiden: Umschriebene Peritonitis nach Duodenalruptur.

Todesursache: Beginnende Aspirationspneumonie. Lungenoedem.
Zustand nach Anlegung einer Gastroenterostomia retrocolica unter gleichzeitigem Verschluß des Duodenums in seiner Pars horizontalis superior und inferior. Einleitung des Ductus choledochus in den proximalen Duodenalstumpf. Drainage desselben durch den Magen mittels einer Magenfistel. Großes drainiertes Wundbett an der Stelle der ehemaligen Pars descendens duodeni. Verschluß des Ductus Wirsungianus innerhalb des Pankreaskopfs. Keine Pankreasfettgewebsnekrosen. Fibrinöse Peritonitis im rechten Oberbauch. Keine allgemeine Peritonitis. Drainrohr im kleinen Becken. Durchwanderungspleuritis mit Exsudat in der rechten Pleurahöhle. Beginnende Aspirationspneumonie im rechten Unterlappen. Schweres Lungenoedem. Keine Fettembolie der Lungen. Hautabschürfungen im Gesicht, auf der Brust und an beiden Beinen. Kleines intramuskuläres Haematom über dem Sternum. — Der übrige Befund ist hier nicht von Bedeutung.

Zum Schluß sei ein Verzeichnis der bisher veröffentlichten Fälle von Duodenalrupturen und der Literatur beigefügt. Nicht berücksichtigt sind aus den dargelegten Gründen die zahlreichen Fälle einer Verletzung der Flexura duodenojejunalis.

*

Nachtrag

Nach Abschluß der Arbeit wurde von Meiner noch ein geheilter Fall von unvollständiger retroperitonealer Duodenalruptur publiziert, der noch nachträglich erwähnt werden soll.

Es handelt sich um einen 7jährigen Knaben, der von einer Kuh auf den Leib getreten wurde. Er konnte aber weitergehen und hatte keinerlei Beschwerden, aß auch wie gewöhnlich. Erst am nächsten Abend, ungefähr 24 Stunden p. t., tritt Erbrechen auf mit heftigen Schmerzen im ganzen Bauch, dabei noch spontaner Stuhlabgang. Exurese o. B. Am nächsten Tag wird der Arzt gerufen. Allgemeinzustand gut, feuchte Zunge, Puls 88, Temperatur ax. 36,3, rect. 37,2. Noch immer Erbrechen, hochgradige diffuse Druckempfindlichkeit des Bauchs, am stärksten im rechten Oberbauch. Défense musculaire, Entspannungsschmerz.

Laparotomie. Kleine Blutungen im Mesenterium des Colon ascendens. An der Basis des Mesenteriums ein blau durchschimmerndes Haematom, aus dem sich nach Eröffnung ca. 100 ccm Blut entleeren. Der retroperitoneale Teil des Duodenum zeigt in der Serosa zahlreiche schürfungsartige, kleine Verletzungen und 2 bis zur Mucosa reichende Risse. Versorgung, Peritonealnaht, Schluß der Bauchwunde ohne Drainage. Heilung p. p.

Dieser Fall ist ein weiteres Beispiel für das besprochene Intervall zwischen Trauma und Auftreten der ersten Erscheinungen, Fehlen des Shok und Diskrepanz zwischen Verletzung und Symptom, nur hier im umgekehrten Sinne, da die schweren peritonitischen Zeichen nicht im Verhältnis stehen zur relativen Geringfügigkeit der Verletzungen.

*

Herrn Professor Dr. Seeliger sage ich für die Ueberlassung des Materials und die freundliche Unterstützung bei dieser Arbeit meinen ergebensten Dank.

Lfd. Nr.		Wiedergabe	Autoren
1	E. Petry: „Ueber die subkutanen Rupturen und Kontusionen des Magen-Darmkanals." Bruns Beiträge 1896.	29	Watson-Cheyne (Revue Hayem. Adler 21)
2		49	M. C. Burney (New York — med. — Journal
3		60	Carrick Freeman (Brit. med. Journ. p. 944, 1889)
4		67	Watson (On Homicide p. 187)
5		104	Monnier XVIII (Mém. de méd. chir. et pharm. 1861, VI))
6		111	Wachsmann (S. J. Bd. 123)
7		113	E. Holland (Brit. med. Journ. 21. 6. 1873)
8		141	Pouzet (Thèse. Paris 1877. Coillot XV)
9		149	F. W. Warfwinge (S. J. Bd. 228 p. 112)
10—18			Tawastjerna, Onni. „Ueber die subkutanen Rupturen des Magen-Darmkanals nach Bauchverletzungen." Helsingfors 1905
19	J. Hertle: „Ueber stumpfe Verletzungen des Darmes und des Mesenteriums." Bruns Beiträge 1907.	23	Schmitt, (M. M. W. 1898)
20		29	
21		72	A. Neumann (Dtsch. Z. Chir., 1902, Bd. 64)
22		83	C. Dambrin (Thése, Paris 1903)
23		129	E. Voswinckel (Arch. f. klin. Chir. 1906, Bd. 79)
24		130	
25		139	Zink (Diss. München 1899)
26		140	Thommen (Langenbecks Archiv 1902, Bd. 66)
27		141	E. H. Bennet (Dublin journ. of med. sciences 1818, V. CVI)
28		142	Potherat (Bull. et mém. de la soc. de chir. de Paris 1898, Nr. 30)
29		143	J. Hertle
30		144	Dambrin-Morestin (of. Nr. 22)
31		145	I. Hinton (Brit. med. Journ. 1866, 3. Febr.)
32	H. Meerwein: „Duodenalverletzungen durch stumpfe Gewalt." Bruns Beiträge 1907.	7	Napier Close (Lancet 1897, July 17.)
33		8	Dorf (Monatsschr. f. Unfallhkd. 1899, Nr. 9)
34		11	Schmidt (D. M. W. 1906, Nr. 44)
35		12	Hagen (Bruns Beiträge, Bd. 51)
36		13	desgleichen
37		14	Millet (Arch. de méd. et pharm. milit. 1897 p. 363)
38		17	Pech (desgl. 1899, p. 201)
39		19	Mac Cormac (Samml. klin. Vorträge 1888, Nr. 316)
40		20	Turner (Lancot 1900, p. 1279)

Lfd. Nr.	Wiedergabe		Autoren
41	H. Meerwein: „Duodenalverletzungen durch stumpfe Gewalt." Bruns Beiträge 1907.	21	Makins (Ann. of surg. 1899)
42		22	Darde (Arch. de méd. mil. 1895, Avril)
43		23	Doebbelin (Dt. milit.-ärztl. Ztschr. 1906, Nr. 11)
44		24	
45		25	Kraske (M. M. W. 1906, Nr. 49), Lewin (Diss. Freiburg 1907)
46		26	Collier (London med. Gazette 1883, p. 766)
47		27	Eccles (Med. Times and Gazette 1863, II, p. 497)
48		29	Wagrowski (Gazeta Lekarska 1895, I) cit. nach Jeannel
49		30	Chiari (Anz. der k. k. Aerzte in Wien, 1881, 6)
50		31	Zillner (desgleichen)
51		33	Herapath (Lancet 1844. I, p. 23)
52		34	Gillette (Bull. de la soc. anat. 1861 XXXVI)
53		35	Viti (Rif. med. 1889) cit. nach Jeannel
54		36	Weeney (Brit. med. journ. 1898, I.)
55		38	Heelis (Lancet 1892, I p. 191)
56		39	Yarr (Brit. med. journ. 1890, p. 1131)
57		42	Thelemann (Dt. milit.-ärztl. Ztschr. 1905, Nr. 2)
58		43	Kranz (Diss. Leipzig 1904)
59		53	Moynihan (Brit. med. journ. 1901, Mai 11)
60		61	Lähr (Diss. München 1890)
61		63	Mendy (Thése de Paris 1896)
62		64	Hildebrand (Berl. klin. Wo. 1907, Nr. 1)
63		—	Meerwein
64—81		—	Jeannel (Arch. provinc. de chir. 1899)
82	E. D. Schumacher: „Zur Duodenum-Chirurgie." Bruns Beiträge 1907.		Schumacher
83			Wieting-Effendi (D. M. W. 1905, Nr. 52)
84			Steinthal (M. M. W. 1908, Nr. 4)
85			Dumont (Korr.-Bl. f. Schweizer Aerzte 1910, 2)
86			Guibé (Bull. et mém. de la soc. de Paris 1907, T. 82)
87			Hamann (Diss. Kiel 1907)
88	Furtwaengler, Deutsche Zeitschrift für Chirurgie, Band 175, 1922.		Maddok (Brit. med. journ. 1914. 2781)
89			Körte (nach Melchior)
90			Furtwaengler
91			Wilson
92			St. Thomas Hospital
93			Rebuel
94			Ely
95			Hutchinson

Lfd. Nr.	Wiedergabe	Autoren
96	Furtwaengler, Deutsche Zeitschrift für Chirurgie, Band 175, 1922.	Berry et Giuseppi
97		
98		Schwarz I
99		Guillot
100		Leith (Körte)
101		Dos Santos
102		Ellis
103		Sträuli
104		
105	—	Kantor (Med. Kl. 1929, 7)
106	Leibowicz, Zentralblatt für Chirurgie, 1930, 21	Sheild (Practitioner 1898)
107		Krönlein (Garré u. Küttner 5, 1923)
108		Lanz (Lehrbuch der Chirurgie, 8, S. 547)
109		
110		Leibowicz
111		Rudofsky (Zbl. Chir. 1927, S. 1377)
112		Hermes (nach Bunge, Bruns Beitr. 47, S. 778)
113		Koch (Bruns Beitr. 141, S. 78)
114		
115		Schmidt (Dtsch. Z. Chir. 1926, S. 139
116		
117		
118	—	Amberger (Zbl. Chir. 1931, 1)
119	—	Fischl (desgl.)

Nachtrag

120	—	Meiner (Schw. M. W. 1932, Nr. 33.)

Lebenslauf.

Am 5. April 1908 wurde ich zu Charlottenburg als Sohn des Nervenarztes Dr. Rudolf Lipschitz und seiner Ehefrau Gertrud, geb. Neumann geboren. Von Ostern 1914 ab besuchte ich die Kaiser-Friedrich-Schule zu Charlottenburg, an der ich dann im Februar 1926 das Abiturientenexamen ablegte. Ich widmete mich dann dem Studium der Medizin, zunächst zwei Semester an der Berliner Universität, die beiden folgenden in Würzburg, wo ich im Februar 1928 das ärztliche Vorexamen bestand. Die ersten zwei klinischen Semester verbrachte ich wieder in Berlin, das dritte in München, das vierte in Berlin, und die letzten beiden in Freiburg i. B. Hier bestand ich im Juli 1931 das medizinische Staatsexamen. Anschließend arbeitete ich als Medizinalpraktikant 4 Monate an der Inneren Abteilung des Städtischen Krankenhauses Berlin-Pankow, dann 8 Monate in gleicher Stellung und 4 Monate als Assistent am Internationalen Krankenhause zu Neapel, seit Januar 1933 als Volontärassistent am Nervensanatorium Kilchberg bei Zürich.